

240 - GLAUCOME CHRONIQUE

Ce qu'il faut savoir

1. Connaître la définition, la physiopathologie et l'épidémiologie du glaucome chronique.
2. Enumérer les principales causes de glaucome chronique.
3. Connaître les éléments de surveillance du glaucome et leur rythme.
4. Décrire les principaux traitements médicaux et chirurgicaux du glaucome et leurs risques respectifs.
5. Pouvoir expliquer au patient le pronostic du glaucome chronique.

1. DÉFINITION ET ÉPIDÉMIOLOGIE

Le glaucome chronique à angle ouvert, encore appelé glaucome primitif à angle ouvert, est une maladie fréquente, touchant principalement la population de **plus de 40 ans**. Huit cent mille patients sont suivis en France pour un glaucome, et compte tenu des cas non dépistés on estime que le nombre de glaucomateux est de 1 à 1,5 million. Il constitue la **seconde cause de cécité dans les pays développés (après la dégénérescence maculaire liée à l'âge)**.

Le glaucome chronique est caractérisé par une destruction progressive du nerf optique sous l'influence de **plusieurs facteurs de risque** dont le plus fréquent est l'**hypertonie oculaire**.

Les **trois signes principaux** de la maladie sont :

- l'**élévation pathologique de la pression intra-oculaire**,
- l'**élargissement de l'excavation de la papille** (dépression caractéristique de l'extrémité du nerf optique) par destruction des fibres nerveuses qui le composent,
- les **altérations du champ visuel**, dont la sévérité est parallèle à l'atteinte du nerf optique.

Cette définition n'est que partiellement exacte, l'hypertonie oculaire pouvant être passagère ou absente du tableau clinique, tout comme l'est parfois l'atteinte périmétrique à un stade de début de la maladie.

Même s'il existe de nombreux facteurs de risque de la maladie glaucomateuse, le principal facteur de risque est l'**hypertonie oculaire** qui est retrouvée dans la plupart des glaucomes. L'hypertonie oculaire est définie par une pression intra-oculaire supérieure à 21 mm Hg, la moyenne étant de 16 mm Hg.

Il n'existe pas de chiffre de pression intra-oculaire aboutissant systématiquement à un glaucome chronique : il y a environ 10 fois plus de sujets atteints d'hypertonie oculaire non compliquée que de glaucome.

Même si la majorité des glaucomes s'accompagnent d'une hypertonie, l'**hypertonie oculaire n'est donc pas synonyme de glaucome**. En effet,

1. toutes les hypertonies oculaires n'entraînent pas un glaucome.
2. il existe des formes cliniques de glaucome primitif à angle ouvert où la pression intra-oculaire se situe dans les limites de la normale (on parle de «glaucome à pression normale»).

Le glaucome chronique à angle ouvert ne doit pas être confondu avec le glaucome aigu par fermeture de l'angle, beaucoup plus rare, et dont la physiopathologie, la présentation clinique, la thérapeutique ou le pronostic sont différents. De même, les glaucomes « secondaires » sont très différents, essentiellement dans leurs étiologies (traumatique, inflammatoire, néovasculaire ou congénitale) et dans leur prise en charge thérapeutique.

2. PHYSIOPATHOLOGIE

• **Le glaucome chronique à angle ouvert** est une **neuropathie optique** progressive, chronique et asymptomatique avec altération caractéristique du champ visuel et atrophie du nerf optique d'aspect particulier. Il est le plus souvent mais non systématiquement associé à une hypertension oculaire.

• **Pourquoi et comment se font les lésions des fibres optiques au niveau de la papille ?** Autrement dit, pourquoi et comment se développent l'excavation glaucomateuse et les déficits du champ visuel ? Deux hypothèses principales sont proposées :

◇ d'une part, la **théorie mécanique**, qui explique l'excavation papillaire par une **compression** de la tête du nerf optique sous l'effet de l'hypertonie oculaire,

◇ d'autre part, la **théorie ischémique**, qui l'explique par une **insuffisance circulatoire** au niveau des capillaires sanguins de la tête du nerf optique (par hypoperfusion papillaire chronique ou spasmes vasculaires transitoires).

L'hypertonie oculaire apparaît comme un facteur important dans les deux cas.

Dans le glaucome chronique, l'élévation de la pression intra-oculaire est liée à une **dégénérescence progressive du trabéculum** qui n'assure plus ses fonctions normales d'écoulement de l'humeur aqueuse ; l'hypertonie oculaire procède d'un mécanisme tout à fait différent de celui mis en jeu dans le glaucome par fermeture de l'angle.

3. FORMES CLINIQUES

A) **La survenue d'un glaucome chronique** est favorisée par l'existence de plusieurs facteurs de risque, mais l'hypertonie oculaire demeure le principal facteur causal de la maladie. D'autres facteurs de risque sont identifiés :

• **antécédents familiaux d'hypertonie oculaire ou de glaucome** : environ 30 % des glaucomes ont un caractère héréditaire ; dans 20% des cas environ, il est possible de mettre en évidence une transmis-

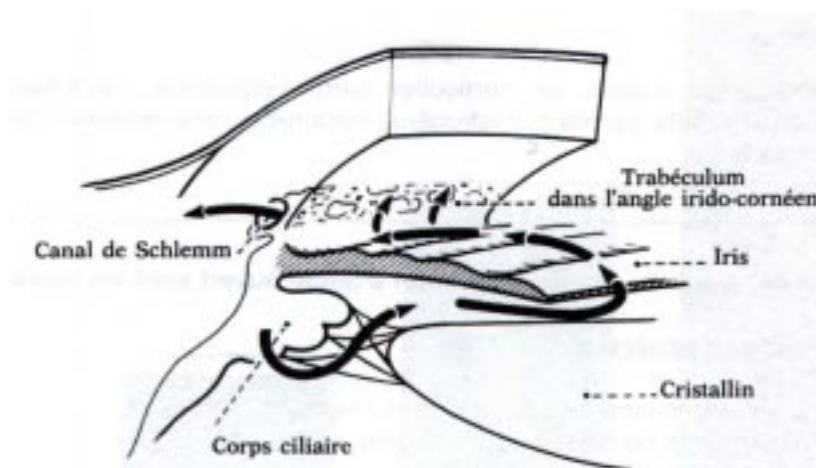


Fig. 1 - Circulation intra-oculaire de l'humeur aqueuse : l'humeur aqueuse, en permanence sécrétée par le corps ciliaire, est parallèlement éliminée dans la circulation générale par le canal de Schlemm après être passée dans la chambre antérieure et avoir traversé le trabéculum. Dans le glaucome primitif à angle ouvert, l'hypertonie oculaire est due à une diminution de l'écoulement de l'humeur aqueuse à travers le trabéculum.

sion autosomale dominante, mais cependant avec une pénétrance variable.

- **âge** : l'incidence du glaucome a tendance à augmenter avec l'âge à partir de 40 ans et culmine vers 70 ans.

- **autres facteurs de risque**, en particulier facteurs cardiovasculaires, notamment *hypotension artérielle* (qu'elle soit iatrogène, nocturne ou orthostatique) et *diabète*.

B) Il existe d'**autres formes cliniques** pouvant être rapprochées du glaucome chronique à angle ouvert, car leur symptomatologie et leur évolution sont relativement similaires ; les plus importantes sont :

- **le glaucome à pression normale** : la pression intra-oculaire est normale durant tout le nyctémère, incriminant des troubles circulatoires au niveau de la tête du nerf optique ; le diagnostic repose sur les autres signes cliniques : excavation papillaire et altérations du champ visuel.

- **le glaucome du myope fort** : de diagnostic difficile du fait des modifications de la papille et du champ visuel chez le sujet myope.

- **le glaucome juvénile** : survenant avant 40 ans, d'évolution souvent rapide et sévère. Il présente un caractère héréditaire marqué (dont un des gènes responsables a récemment été localisé sur le chromosome 1).

- **le glaucome cortisonique** : dû à l'instillation répétée d'un collyre à base de cortisone ou à la suite d'un traitement à doses importantes de corticoïdes par voie générale ; l'hypertonie oculaire régresse généralement mais inconstamment après arrêt des corticoïdes : la prescription prolongée de corticoïdes locaux et généraux nécessite ainsi une surveillance ophtalmologique régulière avec mesure de la pression intra-oculaire et examen de la papille.

4. DIAGNOSTIC ET SURVEILLANCE CLINIQUE

A. Dépistage

Le glaucome est un problème majeur de Santé Publique, nécessitant un **dépistage systématique** dans la population de plus de 40 ans. Ce dépistage s'appuie sur la mesure de la pression intra-oculaire et l'examen de la papille au fond d'œil. Au moindre doute, l'enregistrement du champ visuel par périmétrie doit être réalisé.

B. Circonstances de diagnostic

Les particularités de la maladie glaucomateuse sont sa **survenue insidieuse** et son caractère **asymptomatique** pendant la majeure partie de son évolution. Le diagnostic d'un glaucome s'effectue souvent lors d'un examen systématique motivé pour une prescription de lunettes de près pour la presbytie. Il est important d'expliquer au patient le caractère lentement évolutif de la maladie et la nécessité de poursuivre la thérapeutique médicale même s'il ne se sent pas – ou peu – gêné par l'atteinte du champ visuel.

A un stade évolué de la maladie, la survenue puis la coalescence des scotomes aboutit à une atteinte périmétrique importante et donc à une **gêne fonctionnelle**, même si l'acuité visuelle peut être préservée jusqu'à un stade très évolué (vision tubulaire par «agonie du champ visuel», donnant «10/10^{èmes} avec une canne blanche»).

Lorsque la pression intra-oculaire est très élevée (> 30 mm Hg), le patient peut ressentir un **brouillard visuel intermittent** ou la perception de **halos colorés** autour des lumières (en relation avec l'œdème cornéen) ainsi que des **douleurs oculaires** ou péri-orbitaires. Ces signes fonctionnels sont cependant peu fréquents et rarement à l'origine du diagnostic de la maladie.

C. Diagnostic

1. L'examen ophtalmologique retrouve :

- une **acuité visuelle conservée**, pouvant diminuer au stade tardif de la maladie ou en cas de pathologie oculaire associée (exemple : cataracte chez une personne âgée),

- un **œil calme et blanc, non douloureux**,

- une **chambre antérieure profonde**, une pupille normalement réactive (sauf à un stade très évolué où le réflexe pupillaire est diminué),

- une **pression intra-oculaire** mesurée au tonomètre à aplanation de Goldmann ou au tonomètre à air pulsé (cf.chapitre «Anatomie, Méthodes d'examen») **généralement élevée** (> 21 mm Hg), mais parfois normale (glaucome à pression normale) ,

- un **angle irido-cornéen ouvert** en gonioscopie,

- une **papille excavée**, c'est-à-dire creusée en son centre par raréfaction progressive des fibres nerveuses qui forment le nerf optique : cette excavation pathologique s'apprécie en mesurant le «rapport cup-

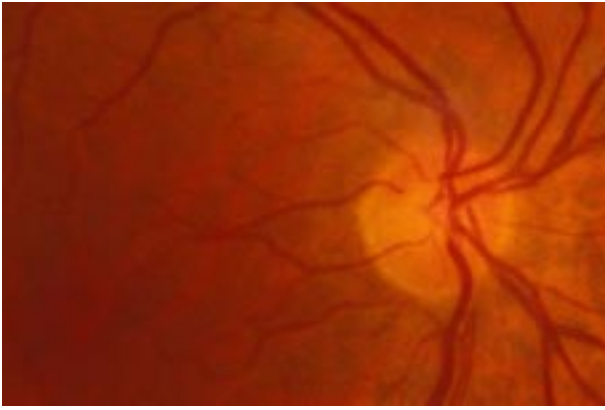


Fig. 2 - Papille normale

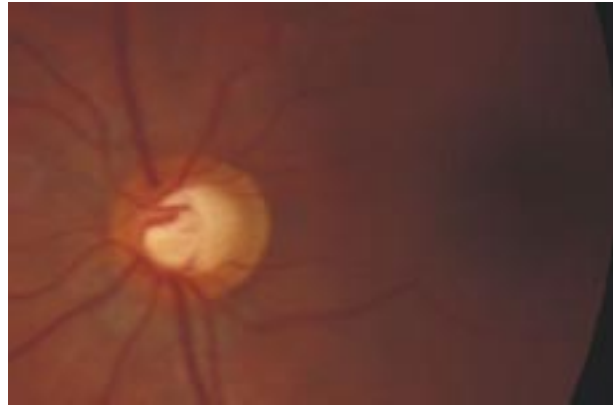
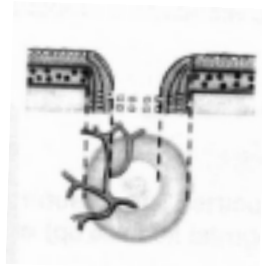


Fig. 3 - Excavation papillaire glaucomateuse

coupe sagittale



vue de face



*Fig. 4 - Évolution de la papille glaucomateuse:
- à gauche: aspect normal,
- à droite: excavation papillaire glaucomateuse.*

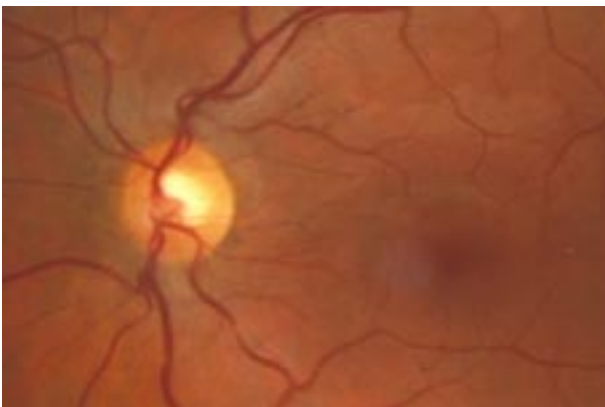


Fig. 5 - Excavation papillaire débutante

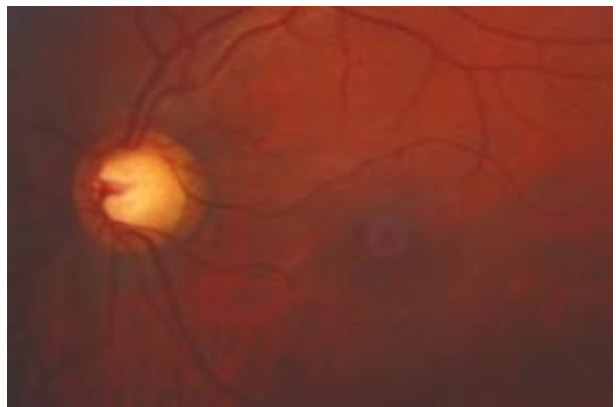


Fig. 6 - Excavation papillaire évoluée

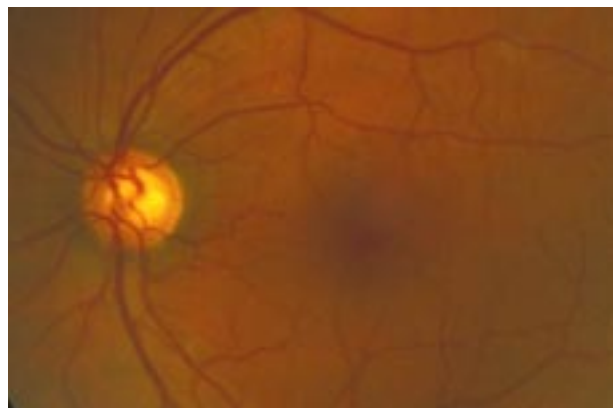
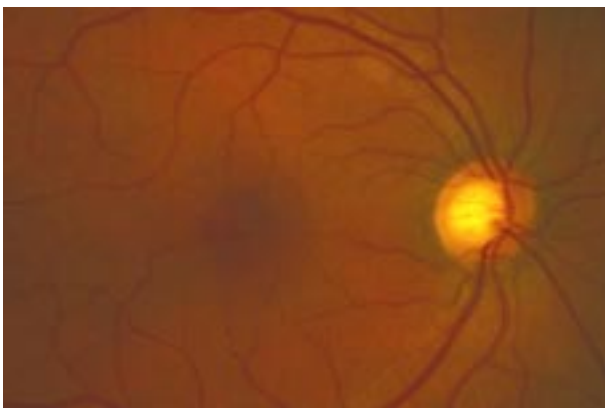


Fig. 7 - Glaucome chronique bilatéral : excavation glaucomateuse à peu près symétrique aux deux yeux.

disc» (rapport entre la surface de l'excavation et la surface de la papille) ; il existe normalement une excavation physiologique avec un rapport cup-disc d'environ 0,3 : on observe au cours du glaucome une augmentation progressive de l'excavation papillaire et du rapport cup-disc.

2. Le bilan fonctionnel est essentiel pour estimer la gravité du glaucome chronique et adapter la stratégie thérapeutique. Il consiste essentiellement en **l'enregistrement du champ visuel par périmétrie** :

- soit **périmétrie cinétique** au périmètre de Goldmann (cf.chapitre «Anatomie, Méthodes d'examen»),
- soit, mieux, par **périmétrie statique automatisée** (cf.chapitre «Anatomie, Méthodes d'examen»).

L'altération du champ visuel est principalement marquée par l'apparition de **scotomes** dont la topographie et la forme sont parfois évocatrices :

- **scotome arciforme de Bjerrum** (+++), partant de la tache aveugle et contournant le point de fixation central,
- **ressaut nasal**, créé par le décalage dans l'atteinte des fibres optiques au dessus et en dessous de l'horizontale, se traduisant par un ressaut à la limite du champ visuel nasal, au niveau du méridien horizontal,

En l'absence de traitement, le glaucome évolue vers une dégradation progressive et irréversible du champ visuel, celui-ci étant réduit à un simple **croissant temporal et à un îlot central de vision**. À partir de ce stade, **l'acuité visuelle centrale diminue** rapidement, la gêne fonctionnelle est majeure et la papille très excavée.

5. PRINCIPES THÉRAPEUTIQUES

Le traitement du glaucome chronique à angle ouvert repose principalement sur le **traitement de l'hypertonie oculaire** qui lui est généralement associée. Hormis les cas les plus graves où la chirurgie s'impose dès le diagnostic fait, la thérapeutique est d'abord médicale.

La surveillance doit porter sur **l'évaluation régulière de la pression intra-oculaire, de l'aspect de la tête du nerf optique et du champ visuel**. Généralement, un enregistrement du champ visuel est réa-

lisé tous les 6 à 12 mois et le traitement est éventuellement modifiée en cas d'aggravation des altérations du champ visuel et/ou de l'excavation papillaire.

Dans la majorité des cas, le traitement chirurgical tire ses indications de l'échec du traitement médical. Cependant, la chirurgie est de plus en plus préférée actuellement lorsque le glaucome est évolué ou lorsque le patient est jeune.

A. Traitement médical

1. Le traitement médical du glaucome est généralement prescrit «à vie» et ne doit pas être interrompu inopinément. Le choix se fait essentiellement en fonction des contre-indications et des effets indésirables de chacune des classes thérapeutiques même si les collyres bêta-bloquants sont généralement prescrits en première intention.

De nombreux médicaments sont disponibles, sous forme locale ou générale, agissant selon des mécanismes différents :

- **diminution de la sécrétion d'humeur aqueuse** :
 - ◇ collyres bêta-bloquants,
 - ◇ collyres agonistes alpha2 adrénergiques,
 - ◇ inhibiteurs de l'anhydrase carbonique
 - par voie topique (collyres)
 - ou par voie générale.
- **augmentation de l'élimination d'humeur aqueuse** :
 - ◇ adrénaline et composés adrénaliniques,
 - ◇ collyres myotiques parasymphomimétiques,
 - ◇ analogues des prostaglandines.

2. Modalités thérapeutiques :

◇ Un **collyre bêta-bloquant** est prescrit en première intention sauf contre-indication ; le plus ancien est le timolol (ex : Timoptol®)

- il est prescrit à raison d'une goutte matin et soir (il existe également des formes LP, prescrites une fois par jour).

- du fait, comme tous les collyres, de son passage systémique, sa prescription doit respecter les contre-indications des bêta-bloquants, les risques d'effets secondaires potentiellement sévères étant les mêmes que ceux des bêta-bloquants par voie générale.

◇ Les **autres collyres hypotonisants** sont prescrits *soit en deuxième intention* lorsque les bêta-bloquants n'ont pas une efficacité suffisante, *soit en première intention en cas de contre-indication aux bêta-bloquants*

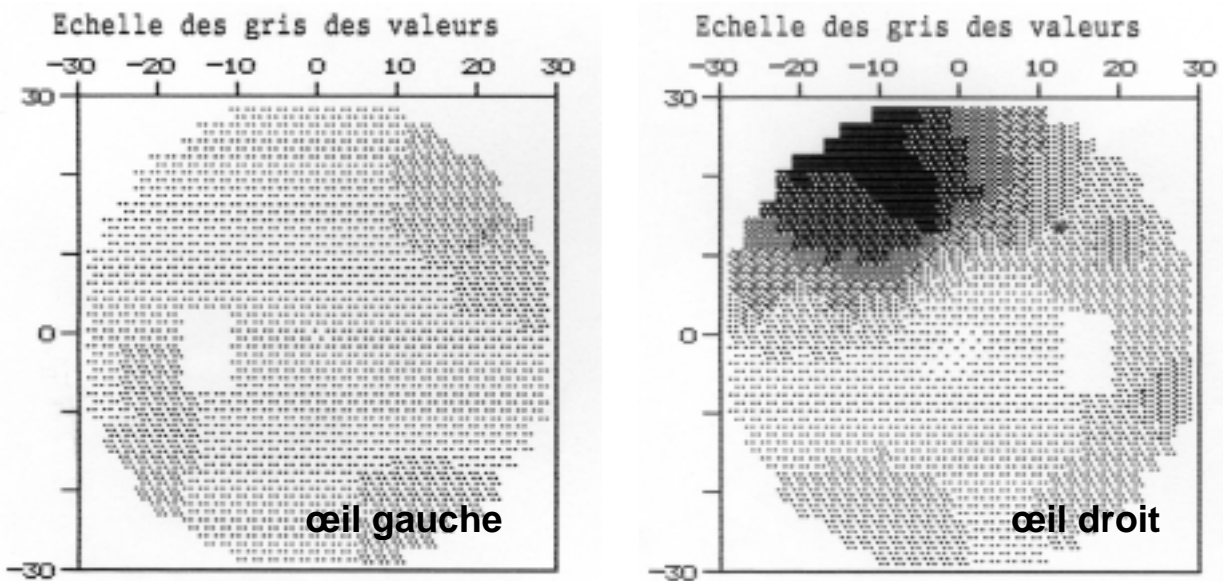


Fig. 8 - Périmétrie statique automatisée d'un glaucome chronique débutant à l'œil droit :
 - œil gauche : examen normal : l'ensemble de l'examen apparaît gris clair, correspondant à une sensibilité rétinienne normale ; le rectangle blanc correspond à la tache aveugle.
 - œil droit : déficit débutant (les zones gris foncé correspondent à un scotome relatif - simple diminution de la sensibilité rétinienne -, les zones noires correspondent à un scotome absolu) : scotome de Bjerrun débutant, sous la forme d'un scotome supérieur localisé

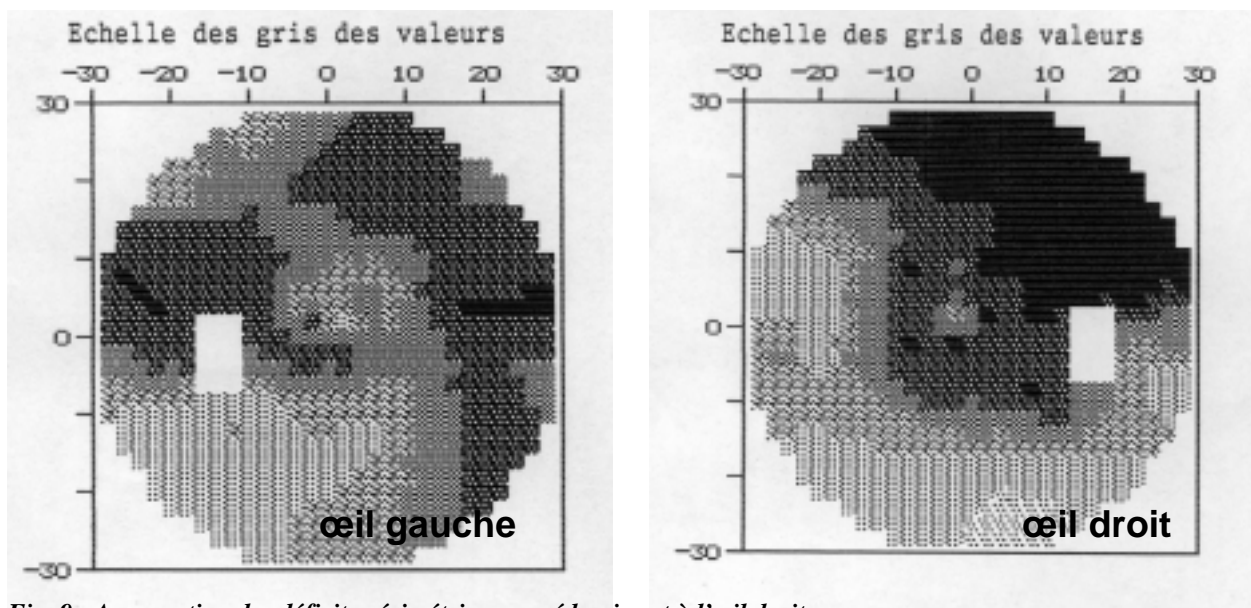


Fig. 9 - Aggravation des déficits périmétriques, prédominant à l'œil droit.

◇ On peut être amenés à associer plusieurs collyres hypotonisants, sans dépasser en règle une «trithérapie» :

- agonistes alpha2 adrénergiques comme l'Alphagan® (une goutte matin et soir),
- analogues des prostaglandines = Xalatan® (une goutte le soir) ; ce collyre a une excellente tolérance systémique mais peut par contre entraîner une hyperpigmentation irréversible de l'iris et des cils, effet secondaire dont le patient doit être prévenu.
- dorzolamine (Trusopt®), collyre inhibiteur de l'anhydrase carbonique (une goutte matin et soir)

◇ Certains collyres associent deux principes actifs pour faciliter le traitement et en améliorer l'observance par le patient : c'est le cas par exemple de l'association de timolol et de dorzolamine = Cosopt® (une goutte matin et soir).

◇ Ce n'est que dans certains cas que l'on peut être amené à associer au traitement local de l'acétazolamide (Diamox®) par voie générale ; il est cependant rarement prescrit au long cours mais le plus souvent en attente d'un traitement chirurgical ; les glaucomes résistants au traitement local sont en

effet considérés comme un indication chirurgicale, d'autant que le Diamox comporte des effets secondaires fréquents et invalidants :

- acidose métabolique,
- hypokaliémie,
- lithiases rénales.

Les contre-indications du Diamox sont l'insuffisance rénale, l'insuffisance hépatique sévère, et l'allergie aux sulfamides.

B. Trabéculoplastie au laser

Entre médicaments et chirurgie, la **trabéculoplastie au laser** consiste à réaliser une photocoagulation sélective de l'angle irido-cornéen, ce qui entraîne une rétraction du tissu trabéculaire et qui permet de faciliter l'écoulement de l'humeur aqueuse.

C. Traitement chirurgical

La chirurgie repose essentiellement sur la **trabéculéctomie** qui consiste en une fistulisation sous-conjonctivale de l'humeur aqueuse. Sous un volet conjonctival, on pratique un volet scléral la-

mellaire sous lequel la trabéculéctomie proprement dite réalise la fistule.

Une variante de cette chirurgie ne comportant que l'exérèse isolée du trabéculum (avec respect de la paroi sclérale sans ouverture du globe oculaire) est actuellement proposée : c'est la **sclérectomie profonde non perforante**.

Les **complications** de la trabéculéctomie sont relativement rares mais doivent être recherchées : cataracte, hypotonie précoce avec décollement choroïdien, infection du globe oculaire par la fistule.

La **principale cause d'échec** de la chirurgie filtrante est liée à la fermeture progressive et prématurée de la voie de drainage réalisée par **fibrose sous-conjonctivale**. Chez les patients à haut risque d'échec chirurgical (patients jeunes, mélanodermes), la cicatrisation peut être combattue efficacement par des antimétabolites appliqués au site opératoire (mitomycine C, 5-fluorouracile) ou par des implants de drainage placés à l'intérieur de la chambre antérieure.

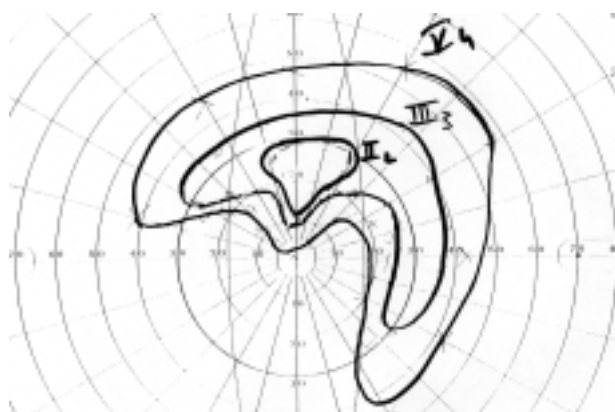

Fig. 10 - Périmétrie cinétique d'un glaucome chronique évolué : importants déficits atteignant le point de fixation, entraînant un début de baisse d'acuité visuelle.

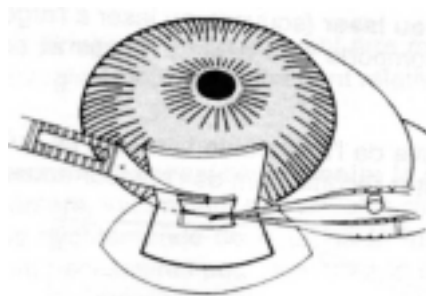


Fig. 11 - Trabéculéctomie.

LES POINTS FORTS

☞ Le glaucome chronique à angle ouvert est une **neuropathie optique progressive** sous l'influence de plusieurs facteurs de risque dont le plus fréquent est l'hypertonie oculaire.

☞ La maladie glaucomateuse est caractérisée par :

- **l'élévation pathologique de la pression intra-oculaire** (au delà de 21 mm Hg), même si le glaucome peut se développer à pression normale,
- **l'élargissement de l'excavation de la papille** (dépression caractéristique de l'extrémité du nerf optique) par destruction des fibres nerveuses,
- **les altérations du champ visuel** dont la sévérité est parallèle à l'atteinte du nerf optique.

☞ Même si le glaucome survient **généralement** chez des sujets chez qui **la pression intra-oculaire est élevée**, l'hypertonie oculaire n'est pas synonyme de glaucome : toutes les hypertonies n'entraînent pas de glaucome et il existe des glaucomes à pression normale.

☞ Le glaucome chronique est une pathologie potentiellement cécitante mais demeurant **muette cliniquement** pendant une grande partie de son évolution, ce qui nécessite un **dépistage systématique**.

☞ Le **traitement** du glaucome chronique à angle ouvert consiste essentiellement à **réduire la pression intra-oculaire** par des médicaments (diminuant la sécrétion de l'humeur aqueuse ou facilitant son élimination), le laser (trabéculoplastie) ou la chirurgie (trabéculectomie ou sclérectomie). La surveillance rigoureuse de la pression intra-oculaire, de l'aspect de la papille optique et de l'évolution du champ visuel est essentielle.