

### Ce qu'il faut savoir

1. Savoir évoquer une exophtalmie basedowienne sur ses caractéristiques cliniques,
2. Connaître les complications oculaires de la maladie de Basedow,
3. Connaître les principes du traitement,
4. Connaître les autres causes d'exophtalmie.

### I - GÉNÉRALITÉS - ÉPIDÉMIOLOGIE

Véritable atteinte auto-immune spécifique d'organe, l'ophtalmopathie dysthyroïdienne correspond aux atteintes ophtalmologiques rencontrées dans diverses maladies thyroïdiennes. L'ophtalmopathie se voit principalement dans la maladie de Basedow (85 à 90% des cas) mais peut parfois être liée à d'autres atteintes thyroïdiennes: thyroïdite lymphocytaire de type Hashimoto, ou anomalies auto-immunes biologiques sans maladie thyroïdienne apparente.

La fréquence des atteintes oculaires dans le cadre des maladies thyroïdiennes est diversement appréciée selon les auteurs. On admet que *deux tiers des patients présentant une maladie de Basedow ont des signes oculaires*. Selon les auteurs, l'ophtalmopathie serait retrouvée dans 30 à 62% des maladies thyroïdiennes auto-immunes et serait *unilatérale dans un cas sur quatre*.

Tout comme l'hyperthyroïdie, l'ophtalmopathie est retrouvée de façon prédominante chez la femme.

L'ophtalmopathie peut

- soit survenir en même temps que l'hyperthyroïdie ou au décours de celle-ci
- soit, parfois, précéder la survenue de l'hyperthyroïdie de quelques mois ou années.

### II – PHYSIOPATHOLOGIE

L'ophtalmopathie correspond à la survenue au niveau des tissus orbitaires d'un œdème touchant à la fois la composante musculaire et la composante adipeuse de l'orbite. Il existerait une infiltration lympho-monocytaire principalement par des lymphocytes T activés, des lymphocytes B, des macrophages et des mastocytes. A cet infiltration musculaire fait suite une contracture des muscles extra-oculaires responsable d'une réduction de la mobilité. L'augmentation de volume tissulaire à la fois graisseux et musculaire est responsable de l'exophtalmie. Dans les formes graves, le nerf optique peut être comprimé avec altération fonctionnelle parfois définitive.

L'ophtalmopathie relève d'un mécanisme auto-immun dont l'antigène n'est pas encore déterminé de façon certaine. Des anticorps dirigés contre les muscles extra-oculaires ont été décelés chez certains patients. Il est probable qu'un auto-antigène commun au parenchyme thyroïdien et au tissu orbitaire est en cause.

Certains facteurs favorisants auraient un rôle comme des facteurs génétiques (présence d'un HLA DR 3), le tabac, l'âge et les passages en phase d'hypothyroïdie, notamment après traitement par iode radio-actif.

---

### III – CLASSIFICATION

---

Diverses classifications ont été utilisées pour rendre compte de la diversité symptomatologique de l'ophtalmopathie dysthyroïdienne. En effet tous les tissus oculaires ou presque peuvent être touchés.

La classification la plus utilisée est la classification NOSPECS qui tient compte des différentes atteintes oculaires et orbitaires : chaque lettre correspond à un type d'atteinte, côté 0 ou de a à c suivant l'importance.

---

### IV – SIGNES CLINIQUES

---

En suivant la classification NOSPECS on peut rencontrer les différents signes cliniques suivants :

#### A. Signes palpébraux ou syndrome palpébro-rétractile

Extrêmement fréquents et liés directement à la thyrotoxicose. Ils comprennent principalement la *rétraction palpébrale supérieure*, la paupière supérieure étant remontée de quelques millimètres, laissant une bande de sclère blanche visible au dessus de la cornée. Cette rétraction peut être uni ou bilatérale, symétrique ou non. Il s'y associe une *asynergie oculo-palpébrale* lors du regard vers le bas : la paupière supérieure suit mal et avec retard le mouvement du globe vers le bas.

Une rétraction identique de la paupière inférieure découvrant la sclère sous la cornée est également possible.

Une rareté du clignement est également fréquente.

#### B. Atteinte des tissus mous

Relativement fréquente, elle est liée aux phénomènes inflammatoires et associe un *œdème* et une *rougeur des paupières et de la conjonctive*. Plus particulièrement évocateurs sont une hyperhémie conjonctivale avec vasodilatation en regard des muscles droits horizontaux, un chémosis de type inflammatoire inférieur, des poches palpébrales marquées, une kératoconjunctivite limbique supérieure.

#### C. Exophtalmie

C'est un signe classique retrouvé dans bon nombre d'ophtalmopathies dysthyroïdiennes. Cette exophtalmie est *dans l'immense majorité des cas bilatérale*, mais souvent asymétrique et elle peut même être unilatérale.

Classiquement elle est *axile, non pulsatile et réductible*.

Elle sera mesurée au mieux par l'exophtalmométrie à l'appareil de Hertel qui donne des chiffres supérieurs à 20mm en cas d'exophtalmie.

Elle pourra être confirmée par la tomo-densitométrie.

#### D. Troubles oculo-moteurs

Véritable *myopathie liée aux phénomènes oedémateux musculaires puis à la fibrose musculaire*, elle se manifeste le plus souvent par la survenue d'une *diplopie* verticale ou oblique, variable. Les muscles les plus atteints sont par ordre de fréquence le muscle droit inférieur puis le muscle droit médial.

L'examen de l'oculo-motricité (voir chapitre «diplopie») objectivera les limitations oculo-motrices.

La diplopie, régressive au moins partiellement au début par le traitement de l'hyperthyroïdie et le traitement médical de l'ophtalmopathie dysthyroïdienne, peut secondairement devenir permanente du fait de l'évolution de l'atteinte des muscles vers la fibrose.

#### E. Atteintes cornéennes

Ces atteintes cornéennes sont de gravité variable allant d'une simple *kératite ponctuée superficielle* à des *ulcères cornéens*.

Dans les formes gravissimes d'ophtalmopathie, on peut voir des *perforations de cornée*.

#### F. Neuropathie optique

Rare, elle est extrêmement grave et se traduit par une baisse d'acuité visuelle uni ou bilatérale. Cette baisse d'acuité visuelle s'associe à des *altérations du champ visuel*. Il s'agit d'une véritable *neuropathie par compression du nerf optique* au niveau de l'apex orbitaire par les muscles oculo-moteurs hypertrophiés. Il s'agit soit d'une compression directe du nerf, soit d'une compression de sa vascularisation responsable d'une neuropathie optique ischémique.

L'évolution de cette neuropathie peut amener à la cécité et nécessite une thérapeutique rapide.

Il faut ajouter à ces signes cliniques l'*hypertonie oculaire* qui n'est pas considérée dans la classification NOSPECS.

---

## V - ÉVOLUTION

---

• L'évolution est *dans la majorité des cas* (environ 2/3 des cas) *favorable* par le seul traitement de l'hyperthyroïdie ou par le traitement médical de l'ophtalmopathie dysthyroïdienne.

• Ailleurs persisteront des *séquelles* nécessitant un traitement spécifique :

- persistance d'une exophtalmie,
- persistance d'une diplopie.

• La survenue d'une *décompensation œdémateuse maligne (ancienne «exophtalmie maligne») est une complication extrêmement rare mais très grave : elle se traduit par une exophtalmie très importante responsable d'une neuropathie optique d'évolution sévère et d'une exposition cornéenne avec ses complications (ulcères cornéens, perforation cornéenne).*

---

## VI – EXAMENS COMPLÉMENTAIRES

---

Les examens complémentaires concernent le diagnostic de la dysthyroïdie et la confirmation de l'ophtalmopathie.

1. **La confirmation de l'hyperthyroïdie** se fait par la recherche des signes cliniques et biologiques d'hyperthyroïdie.

2. **La confirmation de l'ophtalmopathie** se fera surtout grâce à l'imagerie :

• c'est surtout la **tomodensitométrie** ou la **résonance magnétique nucléaire** qui vont montrer d'une part la présence d'une exophtalmie confirmée par la mesure de l'index oculo-orbitaire, et les signes cliniques de l'ophtalmopathie.

◇ pour mesurer «*l'index oculo-orbitaire*», on trace la ligne bicanthale externe reliant les deux canthus externes. Cette ligne coupe normalement le globe oculaire à l'union de ses deux tiers antérieurs et de son tiers postérieur (indice  $\leq 70$ ). L'exophtalmie est confirmée si cet indice oculo-orbitaire est supérieur à 70. Dans beaucoup d'ophtalmopathies dysthyroïdiennes cet indice est supérieur à 100, c'est à dire que la totalité du globe est en avant du plan bicanthal externe .

◇ la tomodensitométrie ou la résonance magnétique nucléaire vont également confirmer les **signes d'ophtalmopathie** :

- *épaississement des muscles oculo-moteurs* au début au stade oedémateux

- *puis muscles devenant filiformes, rétractés au stade de fibrose*

- *augmentation du compartiment graisseux orbitaire*

◇ cette imagerie va également éliminer tout processus expansif tumoral intra-orbitaire.

• actuellement la **scintigraphie à l'Ocréotide** permet d'évaluer également l'activité de l'ophtalmopathie.

---

## VII - DIAGNOSTIC DIFFÉRENTIEL

---

Il se pose peu en pratique ; il faut penser à une ophtalmopathie thyroïdienne devant toute exophtalmie même unilatérale ; le diagnostic, même en l'absence de signes cliniques évocateurs, est aisément confirmé par les examens biologiques et l'imagerie.

Les principales autres causes d'exophtalmie sont :

### 1. les causes inflammatoires

• **cellulite orbitaire** : d'origine infectieuse, elle réalise un tableau d'exophtalmie unilatérale associée à d'importants signes inflammatoires locaux (œdème palpébral ++++) et généraux (fièvre, syndrome biologique) ; elle est le plus souvent secondaire à une sinusite suppurée, notamment à une *ethmoïdite aiguë de l'enfant*. Son évolution est en règle favorable sous antibiothérapie par voie générale.

• **pseudo-tumeur inflammatoire** : il s'agit d'un tableau d'exophtalmie de l'adulte ainsi dénommée car elle peut simuler une exophtalmie tumorale aussi bien par ses caractères cliniques (notamment palpation d'une masse tumorale) que par les images tomodensitométriques qui peuvent en imposer pour une tumeur intraorbitaire ou pour un lymphome orbitaire.

La corticothérapie doit amener à la disparition de l'exophtalmie sans récurrence ; dans le cas contraire doit être envisager une biopsie chirurgicale.

### 2. les causes vasculaires

• **fistule carotido-caverneuse** : d'origine le plus souvent traumatique, elle réalise un tableau clinique particulier classiquement décrit sous le terme d'"*exophtalmos pulsatile*" :

- exophtalmie d'apparition toujours retardée par rapport au traumatisme,
- pulsatile,
- accompagnée d'un souffle perçu par le malade et retrouvé à l'auscultation de l'orbite et du crâne,
- associée une vasodilatation conjonctivale "en tête de méduse",
- et à une dilatation veineuse rétinienne à l'examen du fond d'œil.
- environ 2/3 des patients présentent une diplopie (atteinte directe des nerfs oculomoteurs dans le sinus caverneux ou des muscles oculo-moteurs dans l'orbite).

La confirmation du diagnostic repose sur l'artériographie carotidienne.

• **angiomes orbitaires:**

- chez l'adulte : le plus souvent angiome caverneux,
- chez le nourrisson : le plus souvent angiome capillaire qui peut être spontanément régressif.

### 3. les exophtalmies tumorales

De très nombreuses tumeurs primitives, secondaires ou de voisinage peuvent être à l'origine d'une exophtalmie ; parfois orienté par la clinique ou les examens radiologiques, le diagnostic repose le plus souvent sur la biopsie chirurgicale.

• **tumeurs primitives de l'orbite :**

- *tumeurs de la glande lacrymale* : elles sont évoquées devant une exophtalmie latéralisée avec déviation du globe en bas et en dedans et présence d'une masse tumorale palpable dans l'angle supéro-externe de l'orbite ; il s'agit de tumeurs mixtes et de cylindromes.

- *tumeurs nerveuses* : il s'agit principalement de gliomes du nerf optique ou de méningiomes de la gaine du nerf optique ou des parois orbitaires (notamment méningiome de la petite aile du sphénoïde).

- kyste dermoïde : il est en fait rarement intraorbitaire, siégeant par contre avec prédilection au niveau de la queue du sourcil.

- rhabdomyosarcome de l'enfant.

- *leucémies aiguës*.

- *lymphomes orbitaires* (diagnostic différentiel : tumeur pseudo-inflammatoire).

• **tumeurs de voisinage propagées à l'orbite :**

- *mucocèles orbitaires* : formations kystiques développées aux dépens de la muqueuse d'un sinus,
- propagation à l'orbite d'une *tumeur maligne d'origine sinusienne ou du cavum*.

• **métastases orbitaires**

---

## VIII – TRAITEMENT

---

### 1. Traitement médical

**a) Traitement de la dysthyroïdie** : il s'agit du traitement de la maladie de Basedow en elle-même, pris en charge par l'endocrinologue ou le médecin traitant.

Le traitement par l'iode radioactif peut être un facteur déclenchant ou aggravant de l'ophtalmopathie dysthyroïdienne.

**b) Traitement médical de l'ophtalmopathie :**

◇ il consiste à améliorer l'état oculaire des patients par des collyres visant à améliorer l'état cornéen, la lubrification cornéenne,

◇ à faire baisser la tension oculaire si celle-ci est élevée,

◇ à améliorer l'état oculo-moteur par une rééducation orthoptique ou l'utilisation de prismes.

Dans les formes marquées d'ophtalmopathie des traitements médicaux peuvent être utilisés ; ils reposent principalement sur la corticothérapie à forte dose (1 à 1,5mg /kg/jour). On peut y associer des immuno-suppresseurs, des plasmaphèreses .

### 2. Radiothérapie

En cas d'ophtalmopathie sévère ou de neuropathie optique, certaines équipes utilisent une radiothérapie orbitaire.

### 3. Traitement chirurgical

La chirurgie réalisée en cas d'ophtalmopathie est de trois types, qui peuvent être au besoin associés :

- **la décompression orbitaire** qui consiste à adapter le contenu orbitaire au contenant, peut être réalisée soit par décompression osseuse en fracturant deux ou trois parois orbitaires, soit par décompression graisseuse en retirant de la graisse intra-orbitaire soit par une association de ces deux types de décompression.

- **la chirurgie des muscles oculo-moteurs** s'adresse aux troubles oculo-moteurs fixes stabilisés et non corrigés par d'autres moyens, en particulier des prismes.

C'est une chirurgie proche de la chirurgie du strabisme, mais qui s'adresse à des muscles souvent fibrosés et dont les résultats sont plus aléatoires que la chirurgie du strabisme.

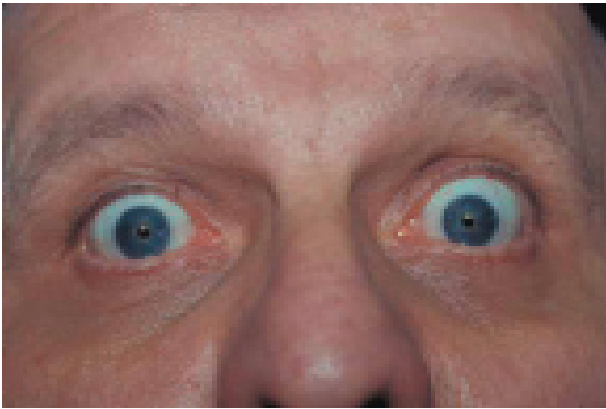- *La chirurgie palpébrale* : elle permet de repositionner de façon plus proche de la normale les paupières supérieure ou inférieure.

### **Les points forts**

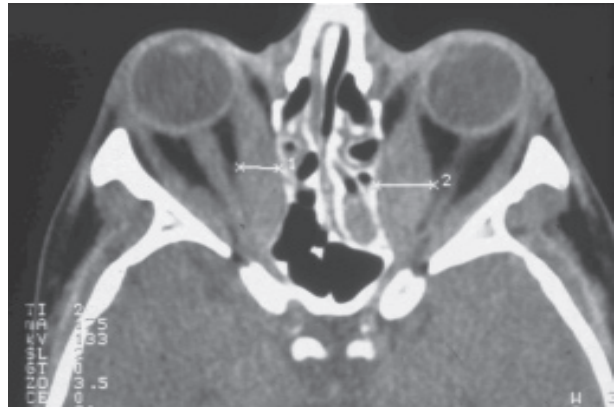
☞ L'ophtalmopathie dysthyroïdienne recouvre différentes atteintes cliniques. Si l'exophtalmie en est la manifestation la plus classique, d'autres signes sont fréquents comme les troubles oculo-moteurs et les signes inflammatoires.

☞ L'examen de l'ophtalmopathie devra prendre en considération tous les signes possibles et sera donc un examen ophtalmologique systématique qui recherchera les différentes atteintes citées afin de permettre une classification de cette ophtalmopathie. Des complications graves en particulier la neuropathie optique peuvent émailler l'évolution et nécessitent un suivi régulier, notamment du champ visuel, de l'exophtalmométrie, et de l'oculo-motricité.

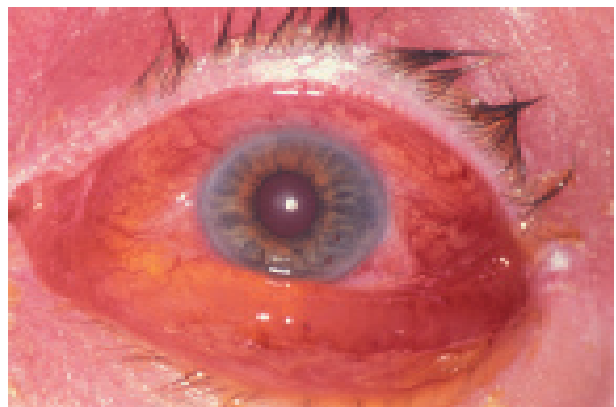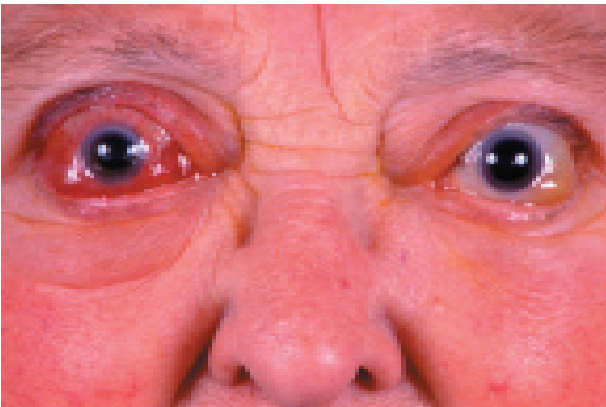☞ Le traitement des ophtalmopathies dysthyroïdiennes est d'abord un traitement médical visant à stabiliser l'hyperthyroïdie et améliorer l'état oculaire des patients. Dans les formes sévères d'ophtalmopathie associant des signes oedémateux importants, une exophtalmie importante, des troubles oculo-moteurs sévères des traitements médicaux par voie générale principalement une corticothérapie ou d'autres traitements : radiothérapie ou chirurgie peuvent être utilisés.



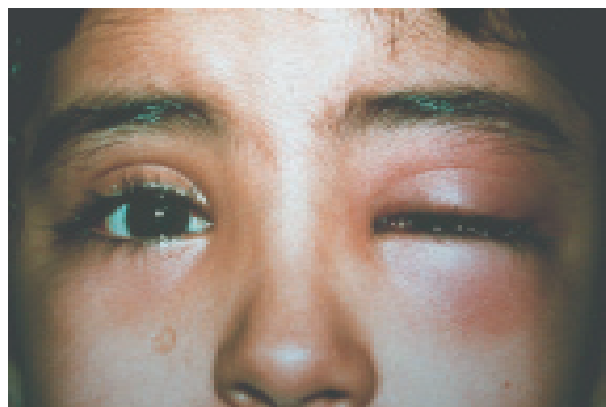*Fig. 1 - Exophtalmie dysthyroïdienne.*



*Fig. 2 - Examen tomodensitométrique d'une ophtalmopathie dysthyroïdienne mettant en évidence une hypertrophie des muscles oculo-moteurs touchant principalement les muscles droits médiaux.*

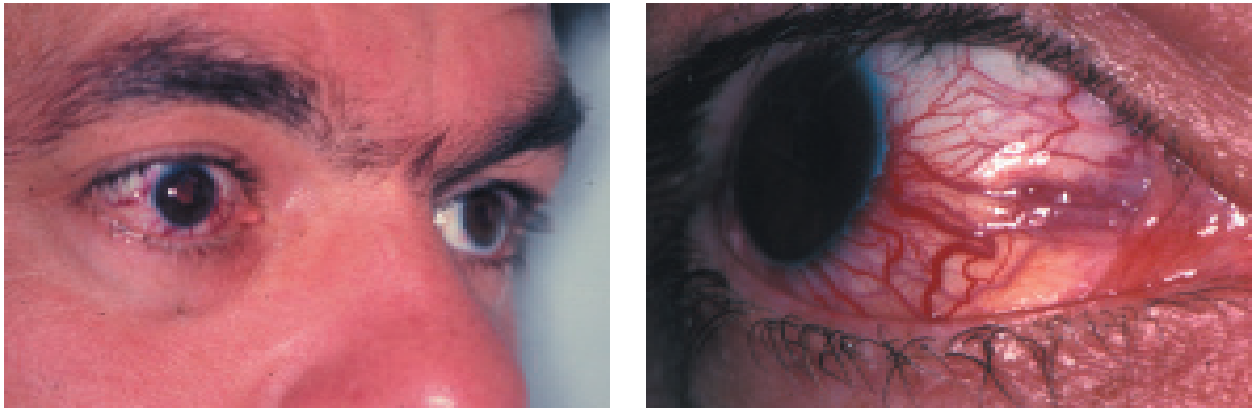


*Fig. 3 et fig. 4 - Deux exemples de décompensation d'une ophtalmopathie œdémateuse maligne (ancienne «exophtalmie maligne») : importante exophtalmie responsable de signes conjonctivaux marqués (vasodilatation conjonctivale et chémosis) et d'une exposition cornéenne.*

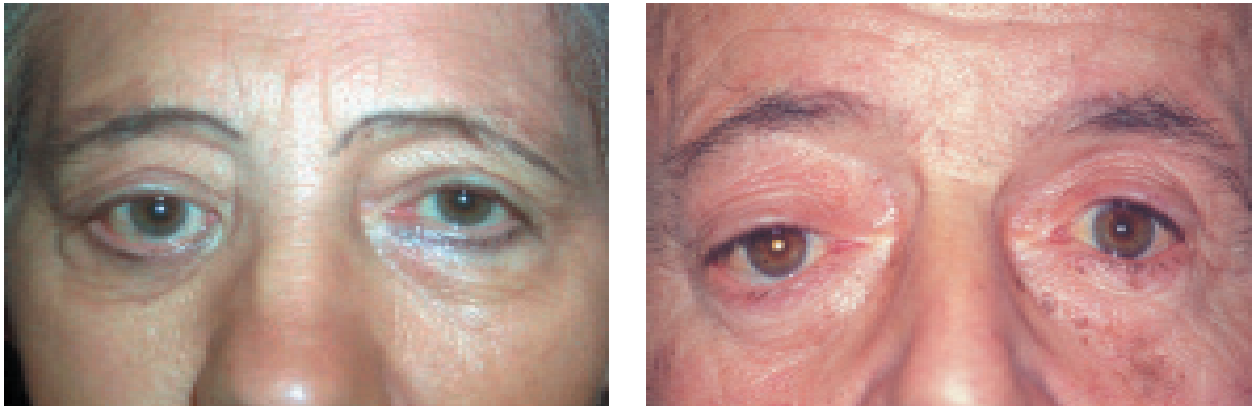


*Fig. 5 - Cellulite orbitaire de l'enfant secondaire à une ethmoïdite aiguë.*

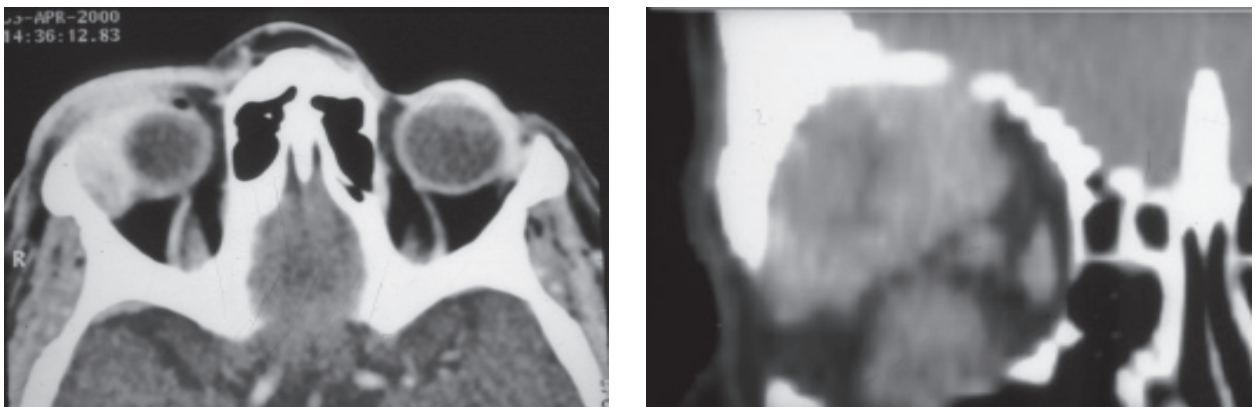




*Fig. 5 - Exophthalmie secondaire à une fistule carotido-caverneuse traumatique.*



*Fig. 6 - Deux cas de tumeur de la grande lacrymale : exophthalmie unilatérale et déplacement du globe oculaire en bas et en dedans par la tumeur située dans l'angle supéro-externe de l'orbite.*



*Fig. 7 - Examen tomodensitométrique (coupe axiale et coupe coronale) d'une volumineuse tumeur de l'orbite de situation externe.*

