

### Ce qu'il faut savoir

1. Reconnaître un chalazion et le traiter,
2. Reconnaître un orgelet et le traiter,
3. Reconnaître un ectropion et connaître ses complications,
4. Reconnaître un entropion et connaître ses complications,
5. Connaître les principales étiologies d'un ptosis,
6. Savoir examiner un patient porteur d'un traumatisme palpébral,
7. Savoir dépister un carcinome palpébral.

### I. ANATOMIE

Les paupières, supérieure et inférieure, ont pour rôle essentiel de protéger le globe oculaire. Elles sont composées :

- d'un **plan antérieur cutanéomusculaire**
- et d'un **plan postérieur tarsoconjunctival** : le *tarse*, élément fibreux contenant les glandes de Meibomius dont les sécrétions lipidiques participent au film lacrymal, assure la rigidité des paupières, surtout au niveau de la paupière supérieure ; la **conjonctive** y est intimement liée (conjonctive palpébrale), elle se réfléchit au niveau des culs-de-sac conjonctivaux pour tapisser ensuite le globe oculaire (conjonctive bulbaire).

Les paupières circonscrivent, entre leurs bords libres, la fente palpébrale limitée en dedans et en dehors par les canthus interne et externe. Le bord libre est une zone de transition entre la peau et la conjonctive : sur sa partie antérieure sont implantés

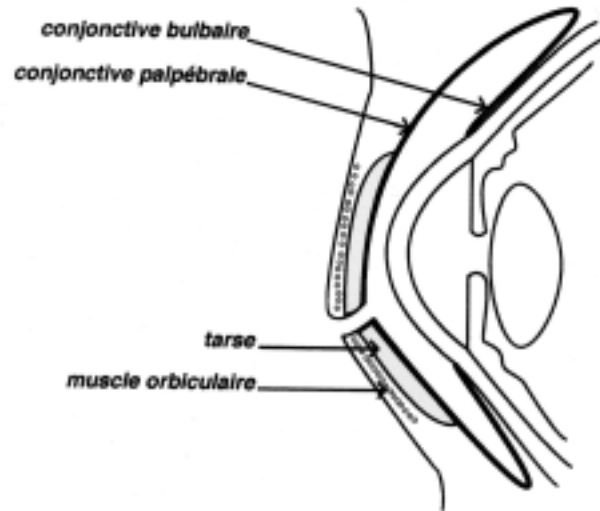
les cils orientés vers l'avant, sur sa partie postérieure se situent les orifices des glandes de Meibomius.

La **glande lacrymale principale**, d'innervation parasymphatique et située dans l'angle supéroexterne de l'orbite, sécrète les larmes. Le clignement palpébral supérieur assure l'étalement du film lacrymal sur toute la cornée et évite son assèchement.

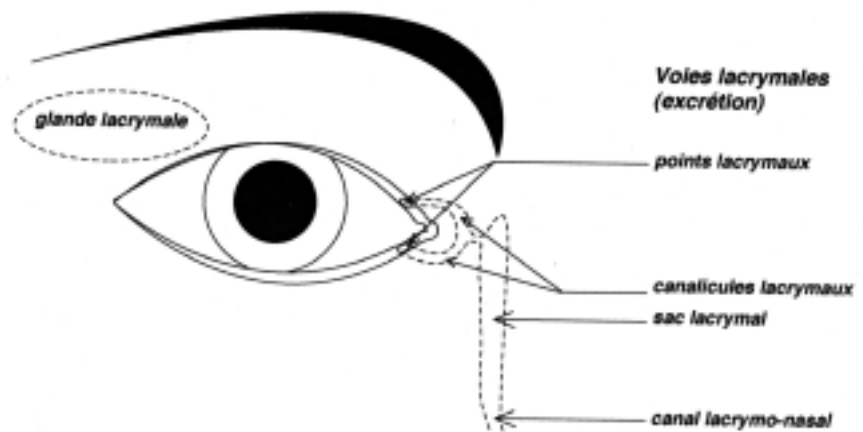
Les larmes s'éliminent ensuite soit par évaporation soit par drainage vers le nez par les **voies lacrymales excrétrices** : les deux points lacrymaux, inférieur et supérieur, sont visibles sur les bords libres au voisinage du canthus interne. Une insuffisance de sécrétion peut entraîner un syndrome sec oculaire ; à l'inverse, lorsque les capacités d'excrétion sont insuffisantes ou débordées apparaît un larmoiement.

La fermeture palpébrale est assurée par le muscle orbiculaire des paupières innervé par le VII (nerf facial). L'ouverture des paupières est liée au muscle releveur de la paupière supérieure, innervé par le III (moteur oculaire commun).

**PAUPIÈRES ET  
CONJONCTIVE**



**GLANDE ET VOIES  
LACRYMALES**



## II - INFLAMMATION ET INFECTION PALPÉBRALE □: BLÉPHARITES

Elles doivent faire rechercher des facteurs favorisants, notamment des anomalies de la réfraction (hypermétropie, astigmatisme) ou un diabète.

On distingue les blépharites localisées (orgelet et chalazion) et des blépharites chroniques diffuses.

### A. Orgelet □:

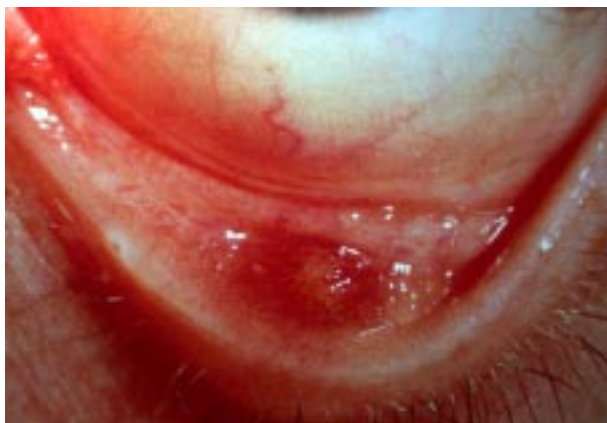
C'est un furoncle du bord libre de la paupière centré sur un bulbe pileux. La douleur peut être vive, la rougeur localisée se surmonte d'un point blanc de pus qui perce après quelques jours.

L'ablation du cil peut hâter la guérison.

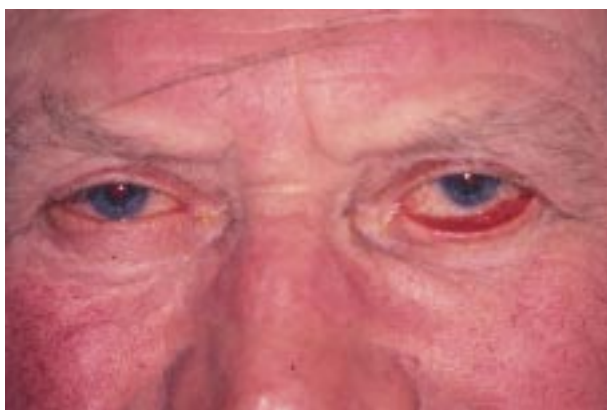Le germe retrouvé est le staphylocoque doré.

### B. Chalazion □:

C'est un granulome inflammatoire développé sur une glande de Meibomius engorgée au sein du tarse, par occlusion de l'orifice de la glande au niveau de la partie postérieure du bord libre.



*Fig. 1 - Chalazion*



*Fig. 2 - Ectropion sénile*

L'évolution se fait souvent vers l'enkystement entraînant une voussure indurée faisant bomber la peau ; dans ce cas peuvent survenir des épisodes de recrudescence inflammatoire et il est préférable, en période de calme, d'en faire l'excision chirurgicale.

### C. Blépharites diffuses chroniques □:

Fréquentes, récidivantes, elles sont de traitement difficile.

Toute la rangée du bord libre est rouge, irritée avec

- soit une forme croûteuse agglutinant les cils,

- soit une forme de dysfonction meibomienne s'accompagnant d'une inflammation oculaire et qu'on dénomme rosacée oculaire ; on retrouve fréquemment une rosacée cutanée du visage ; les tétracyclines par voie générale peuvent apporter une amélioration, mais il s'agit alors d'un traitement prolongé.

## III - MALPOSITIONS DES PAUPIERES □:

### A. Ectropion □:

C'est une éversion du bord libre de la paupière, en général de la paupière inférieure : le bord libre de la paupière n'est plus au contact du globe oculaire.

- **Complications** : irritation conjonctivale, eczématisation de la conjonctive exposée, larmolement notamment si le point lacrymal situé en nasal est lui même éversé.

- **Étiologies** :

◇ *ectropion sénile* : le plus banal, par atonie musculaire palpébrale. Le traitement, chirurgical, consiste à le retendre latéralement le bord libre.

◇ *ectropion paralytique* (paralysie du VII)

◇ *ectropion cicatriciel* :

• *global* : après brûlure ou par dermatose. Le plan cutané antérieur est trop juste et doit être agrandi par greffe cutanée.

• *localisé* : par cicatrice rétractile après plaie perpendiculaire au bord libre. Traitement par plastie palpébrale.

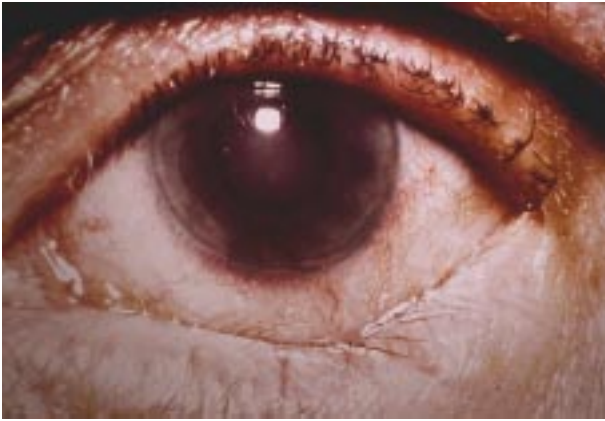
### B. Entropion □:

Déplacement en dedans du bord libre de la paupière, amenant les cils à frotter sur le globe.

**Complications** : sensation de corps étranger, kératite ponctuée superficielle, ulcération ou abcès de cornée.

### Étiologies :

◇ entropion sénile : également dû à l'atonie palpébrale, mais l'enroulement se fait vers le dedans par hypertonie de l'orbiculaire (= entropion spasmodique de la paupière inférieure). Le traitement est chirurgical.



**Fig. 3 - Ectropion sénile : enroulement de la paupière inférieure de la paupière vers le globe oculaire, entraînant un frottement des cils sur la conjonctive et la cornée.**

◇ entropion cicatriciel : avec déviation du bord libre avec les cils vers l'œil (trichiasis).

- *global* : trachome important (voir 212 – œil rouge), brûlure, pemphigus.

- *localisé* : après plaie ou brûlure endopalpébrale localisée entraînant une bride entre conjonctives bulbaire et palpébrale (symblépharon).

### C. Ptosis

C'est la chute de la paupière supérieure

- La position normale du bord libre de la paupière supérieure est à 2 millimètres sous le limbe sclérocornéen supérieur (la paupière supérieure recouvre la partie supérieure de la cornée).

- L'amplitude de mobilité normale de la paupière supérieure entre le regard vers le bas et le regard vers le haut est de 12 à 15 millimètres.

- Son élévation est assurée par le muscle releveur innervé par le III.

- **Interrogatoire** : il précise :

- l'ancienneté (examen de photographies),
- la variabilité dans la journée.

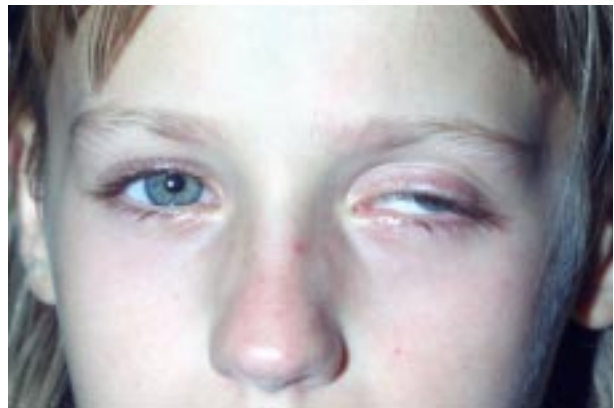- **Examen** : il apprécie :

- le niveau de la paupière,
- l'uni- ou bilatéralité, le caractère symétrique ou asymétrique,

- la mobilité palpébrale,
- les signes associés : motricité oculaire et réactivité pupillaire à la recherche d'une **paralysie du III (+++)**.

### - Etiologies

◇ ptosis congénital : fréquent, il serait secondaire à une anomalie aponévrotique ou musculaire, il est uni- ou bilatéral ; il peut exister des anomalies générales associées (cardiopathies) ; un strabisme peut accompagner le ptosis et peut alors être responsable d'une amblyopie fonctionnelle.



**Fig. 4 - Ptosis congénital unilatéral.**

◇ ptosis acquis :

- ptosis neurogène, dans le cadre d'une paralysie du III plus ou moins complète, de différents niveaux et causes lésionnelles.

**NB : Une paralysie du III brutale et douloureuse est une situation d'urgence et doit évoquer en premier lieu une rupture d'anévrisme carotidien.**

- myasthénie : le ptosis est une manifestation très fréquente de la myasthénie, souvent de début progressif ; ptosis variable au cours de la journée, apparaissant surtout à la fatigue ; diagnostic par test à la prostigmine, Tensilon ou Reversol, si possible couplé à l'électromyogramme.

- ptosis myogène :

- *sénile*, fréquent : par atonie du releveur, fonte de la graisse orbitaire, ou déchirure de l'aponévrose antérieure.

- myopathies dégénératives progressives, parfois héréditaires ; de caractère variable, avec augmentation à la fatigue.

- myotonique : maladie de Steinert.

- ptosis sympathique : *syndrome de Claude Bernard Horner* (CBH) par inhibition du sympathique, associant ptosis, légère énoptalmie, myosis et hyperhémie conjonctivale ; penser à un *traumatisme cervical*, un *processus expansif de l'apex pulmonaire* ; un CBH douloureux doit faire rechercher une *dissection carotidienne*.

- ptosis traumatique : par lésion du releveur au cours d'une plaie palpébrale.

- **Traitement des ptosis** : outre le traitement étiologique éventuel, traitement chirurgical.

#### D. Les défauts de fermeture.

- **Rétraction de la paupière supérieure** : s'observe surtout dans la maladie de Basedow (avec asynergie oculopalpébrale dans le regard vers le bas)

- **Lagophthalmie = inoclusion palpébrale** : la paralysie faciale périphérique en est la forme la plus fréquente : légère rétraction de la paupière supérieure, ectropion de la paupière inférieure avec hypotonie, larmoiement, signe de Charles BELL lors des tentatives infructueuses de fermeture de la paupière supérieure (le globe oculaire se révulse de façon physiologique vers le haut et laisse voir la sclère blanche dans l'aire de la fente palpébrale). Exposé à une kératite par exposition.

---

#### IV - TRAUMATISMES PALPEBRAUX □

---

- L'interrogatoire sur le mécanisme du traumatisme est très important : contusion, section franche, arrachement, morsure de chien, plaies de la face associées.

- Situer le contexte :
  - o autres priorités pour un polytraumatisé ou un traumatisme crânien,
  - o penser à une plaie ou à une contusion du globe sous-jacent,
  - o penser à une fracture de l'orbite sous-jacente.
- Examiner à l'état de veille en demandant l'ouverture des paupières, ce qui permet d'évaluer le fonctionnement du muscle releveur de la paupière supérieure : un volumineux hématome peut empêcher l'ouverture ou une plaie profonde de paupière supérieure peut avoir sectionné le muscle releveur.

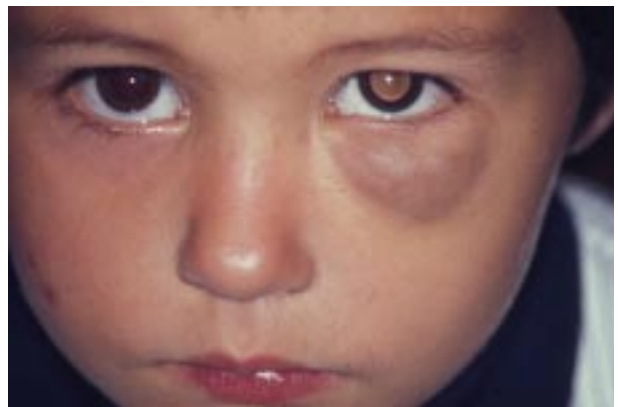Nettoyer doucement sans pression pour vérifier l'état du globe oculaire sous-jacent : acuité, réflexe photomoteur, mobilité.

- Distinguer les plaies parallèles et à distance du bord libre, qui se cicatrisent facilement (lignes physiologiques), des plaies touchant le bord libre qu'il faudra suturer soigneusement afin d'éviter une déformation et/ou une malposition des cils.

- Au niveau de l'angle interne des paupières, toujours penser à une section ou un arrachement des canalicules lacrymaux à réparer par microchirurgie.

- Au niveau de la paupière supérieure, une section du muscle releveur devra être resuturée au mieux et être reprise éventuellement en cas de ptosis traumatique résiduel.

- Comme toujours, en traumatologie, vérifier les vaccinations antitétaniques et, en cas de morsure, contacter le centre antirabique.



*Fig. 5 - Angiome palpébral congénital.*

---

#### V - TUMEURS DES PAUPIERES

---

##### A. Bénignes

- o Congénitales :
  - angiome,
  - nævus,
  - névrome plexiforme dans le cadre d'une maladie de Recklinghausen.
- o Acquisées :
  - xanthelasma : élévures de coloration jaunâtre prédominant à l'angle interne, devant faire chercher une hyperlipidémie.

- kystes sébacés,
- verrues,
- papillomes verruqueux,
- molluscum contagiosum ombiliqué, d'origine virale et pouvant entretenir une conjonctivite.

## B. Malignes

o Épithélioma basocellulaire surtout (aspect perlé ou ulcus rodens) d'évolution lente, induration ou ulcération ne guérissant pas, perte des cils, saignements.

o Carcinome spinocellulaire (= épidermoïde), plus rare mais plus grave par possibilité d'atteinte ganglionnaire : il faut rechercher une adénopathie prétragienne et /ou sous-angulomaxillaire. Sur le plan clinique, il s'agit plus volontiers d'une tumeur inflammatoire ou hyperkératosique.

o Facteurs étiologiques : irritations chroniques, soleil, brûlure, Xéoderma pigmentosum.

o N.-B. : Une biopsie doit être pratiquée au moindre doute. En cas de tumeur maligne, l'excision chirurgicale avec contrôle biopsique extemporané des limites est recommandée.

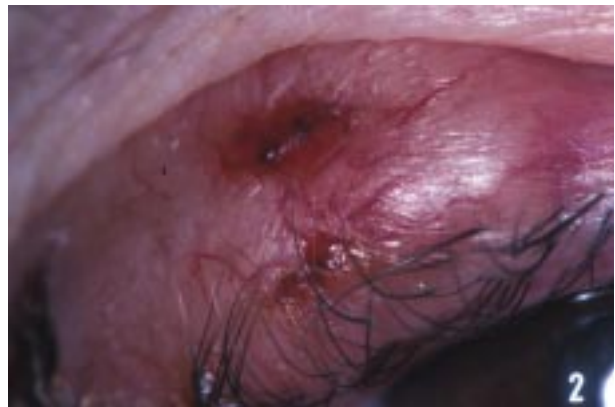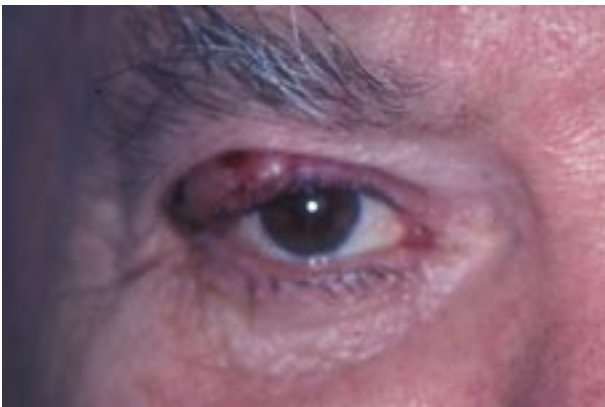


Fig. 6 - Épithélioma basocellulaire.

### Les points forts

- ☞ Il faut bien différencier orgelet (de cause infectieuse) et chalazion (de cause inflammatoire).
- ☞ L'entropion est le plus souvent d'origine sénile (« entropion spasmodique ») ; l'ectropion peut également être secondaire à une paralysie du VII.
- ☞ Le ptosis est une affection souvent congénitale ; **devant un ptosis acquis d'apparition brutale, toujours penser à une paralysie du III par rupture d'anévrisme intracrânien +++.**
- ☞ Devant une plaie palpébrale même d'allure banale, toujours penser à rechercher des lésions associées : globe oculaire, muscle releveur de la paupière supérieure, voies lacrymales.