

58 - CATARACTE

Ce qu'il faut savoir

1. Connaître les signes d'appel d'une cataracte
2. Connaître les étiologies et pouvoir orienter le bilan clinique et paraclinique.
3. Pouvoir expliquer au patient :
 - le mécanisme de la baisse d'acuité visuelle,
 - l'évolution de l'affection non traitée,
 - les grandes lignes du traitement chirurgical,
 - de quoi dépend la récupération d'une bonne vision,
 - les suites et le suivi postopératoires.

La cataracte est l'opacification de tout ou partie du cristallin ; c'est une pathologie très fréquente (plus de 500.000 interventions chirurgicales de cataracte sont pratiquées chaque année en France : c'est l'acte chirurgical le plus fréquemment réalisé en France toutes spécialités chirurgicales confondues); sa fréquence est en augmentation constante dans les pays industrialisés du fait de l'allongement de l'espérance de vie. C'est une réussite de la chirurgie oculaire, pouvant restituer une fonction visuelle quasi-normale.

I. DIAGNOSTIC

1° DIAGNOSTIC POSITIF

A) IL SE POSE DEVANT DIVERS SIGNES SUBJECTIFS :

- la **baisse d'acuité visuelle** est le signe essentiel. Elle est progressive et prédomine souvent en vision de loin, avec une acuité visuelle de près conservée, notamment dans les cataractes nucléaires.

- les **autres signes fonctionnels** sont la *photophobie*, la survenue d'une *myopie* (liée à l'augmentation de l'indice de réfraction du cristallin qui provoque une myopie dite *myopie d'indice*), et la sensation de halos. Un signe plus rare est la *diplopie monoculaire* : diplopie par dédoublement de l'image au niveau de

l'œil atteint, ne disparaissant pas à l'occlusion de l'autre œil, contrairement à la diplopie binoculaire des paralysies oculo-motrices.

b) il repose sur :

- la **mesure de l'acuité visuelle**: on observe une diminution de l'acuité visuelle plus ou moins importante, aux dépens de la vision de loin et/ou de la vision de près.

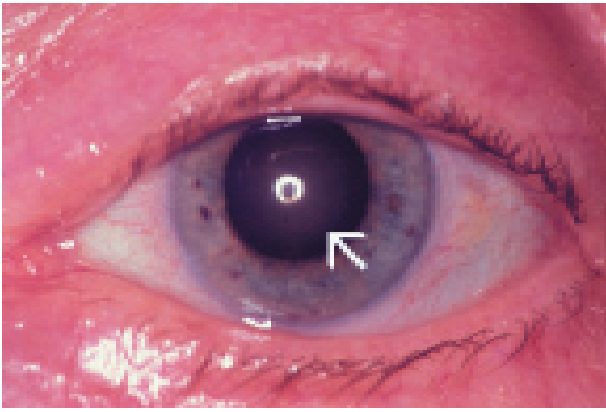
- **l'examen après dilatation pupillaire** est l'examen essentiel : il retrouve l'opacification cristallinienne et la localise. Les quatre principaux types de cataracte ainsi identifiables sont :

- ◊ la **cataracte nucléaire**, où l'opacification intéresse le noyau du cristallin ; c'est dans cette forme que l'on retrouve une baisse d'acuité visuelle prédominant en vision de loin et une myopie d'indice.

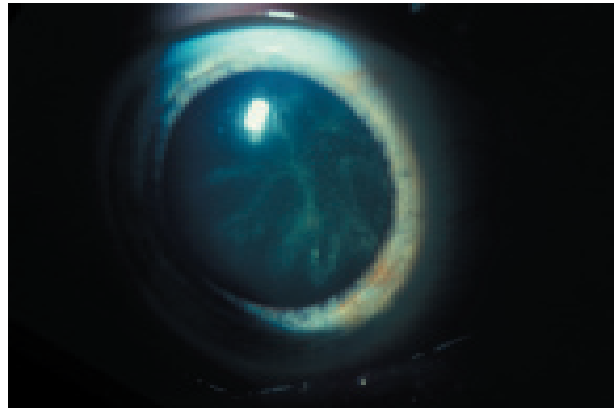
- ◊ la **cataracte sous-capsulaire postérieure**, où l'opacification est située en avant de la capsule postérieure. La baisse de vision de loin s'accompagne plus volontiers d'une baisse de vision de près.

- ◊ la **cataracte corticale**, où l'opacification siège au niveau du cortex cristallinien, habituellement à l'équateur, réalisant les classiques "cavaliers" à cheval sur l'équateur du cristallin.

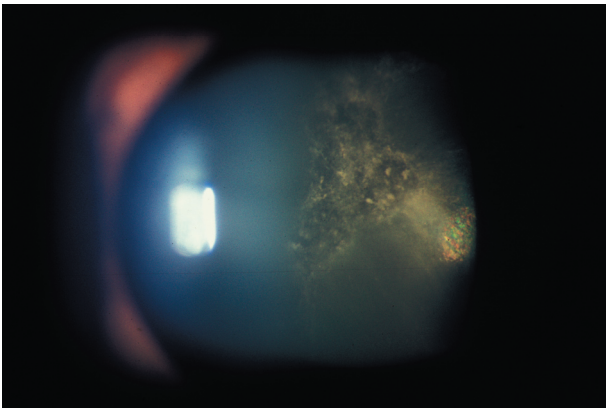
- ◊ la **cataracte totale** : cette forme très évoluée est objectivable à l'œil nu, à l'éclairage direct de la pupille, le cristallin modifiant la lueur pupillaire qui prend une coloration blanchâtre ou grisâtre.



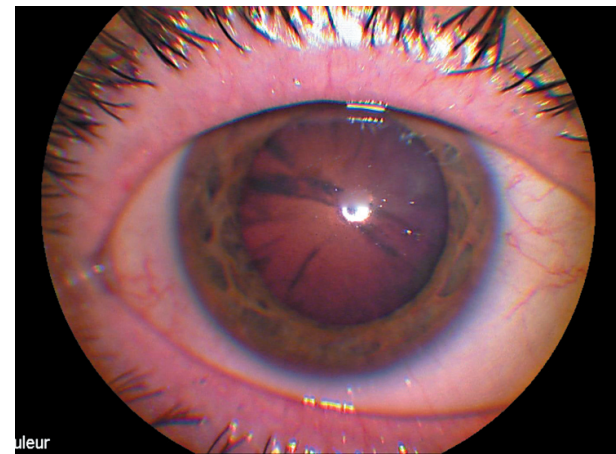Catarate nucléaire (↖).



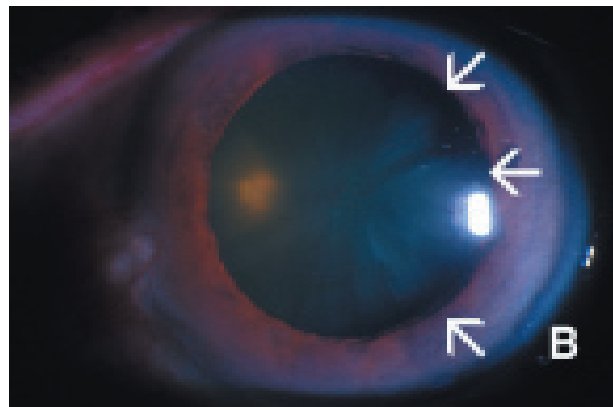
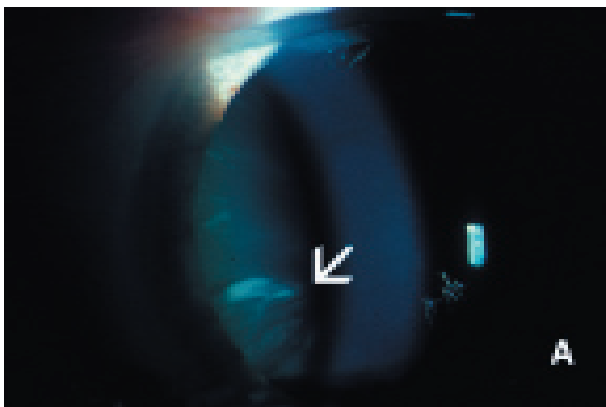Cataracte sous-capsulaire postérieure.



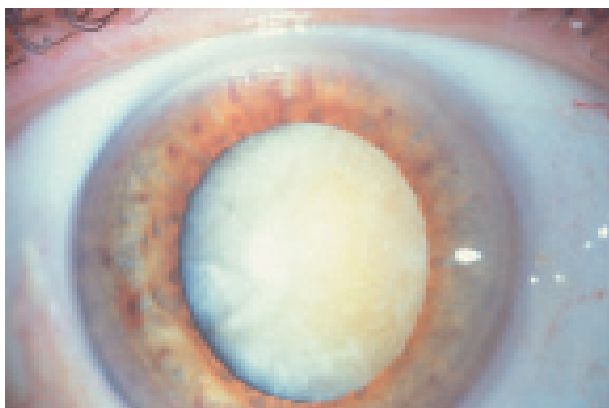
Cataracte sous-capsulaire postérieure.



Cataracte corticale



Cataracte corticale : opacités cristalliniennes en «cavaliers» (flèches).



Cataracte totale

c) il impose :

Le diagnostic de cataracte impose un bilan préopératoire dont le but est de faire la part de ce qui revient à la cataracte dans la baisse d'acuité visuelle.

Il est capital de prendre le *tonus oculaire* pour rechercher un éventuel glaucome associé et d'effectuer un *examen du fond d'œil* pour apprécier l'état de la rétine, en particulier au niveau maculaire. Il faut noter que l'opacification du cristallin crée une gêne à l'examen du segment postérieur ; dans certaines cataractes très évoluées, le fond d'œil est même invisible: il faut alors s'aider d'examen complémentaires tels que l'*échographie* (à la recherche d'un décollement de rétine méconnu) et l'*électrorétinogramme* (ERG) qui enregistre l'activité électrique de la rétine.

Au terme de cet examen, il doit être de possible de répondre à plusieurs questions :

1. l'opacification du cristallin est-elle compatible avec la baisse d'acuité visuelle ?

2. la gêne ressentie par le patient fait-elle poser une indication chirurgicale ?

3. en dehors de la cataracte, le patient présente-t-il des pathologies oculaires qui risquent de compromettre le résultat chirurgical ?

2° DIAGNOSTIC DIFFÉRENTIEL

Il ne se pose guère après un examen correct. Le problème majeur est, rappelons le, d'apprécier le pronostic visuel postopératoire en recherchant une atteinte oculaire associée.

Le seul diagnostic différentiel qui peut se poser est celui, devant une leucocorie (pupille blanche) chez l'enfant, d'un rétinoblastome.

3° DIAGNOSTIC ÉTIOLOGIQUE

A) CATARACTE SÉNILE :

C'est de loin la cause la plus fréquente.

Liée à des troubles métaboliques encore inconnus, elle survient habituellement chez le sujet de plus de 65 ans, mais peut toucher également des individus plus jeunes (on parle alors de cataracte « présénile »).

La cataracte sénile est en général bilatérale, mais volontiers asymétrique. L'évolution est en général lente, sur plusieurs mois ou années, responsable d'une baisse d'acuité visuelle lentement progressive ; cette aggravation lente amène à envisager une intervention chirurgicale lorsque la baisse d'acuité visuelle devient invalidante en vision de loin et/ou en vision de près.

b) cataractes traumatiques :

Assez fréquentes, survenant chez le sujet jeune et chez l'enfant, le plus souvent unilatérales, elles peuvent être:

- soit *contusives* (classiquement sous-capsulaires postérieures),

- soit liées à un *traumatisme perforant* (secondaires à l'imbibition du cortex cristallinien par l'humeur aqueuse après ouverture de la capsule cristallinienne).

Si leur diagnostic est le plus souvent évident lors de traumatismes, elles peuvent également passer initialement inaperçues. Il est donc très important, devant une cataracte unilatérale du sujet jeune, de suspecter cette cause et de la rechercher par l'interrogatoire, la présence d'autres stigmates traumatiques oculaires et de faire pratiquer une *radiographie de l'orbite* à la recherche d'un *corps étranger intraoculaire passé inaperçu* (+++).

c) cataractes «pathologiques» :

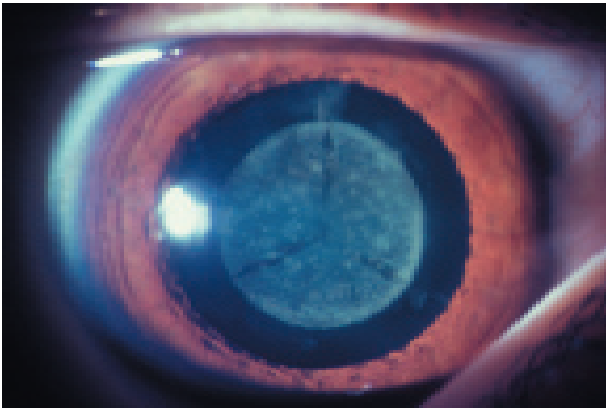
Ce terme impropre regroupe des cataractes consécutives à une pathologie oculaire ou à une pathologie générale métabolique.

• **cataractes consécutives à une pathologie oculaire**, comme une uvéite chronique.

• **cataractes liées à une pathologie générale :**
◊ **cataractes métaboliques et endocriniennes :**

Si certaines affections endocriniennes, comme l'hypoparathyroïdie ou l'avitaminose C, sont classiquement reconnues comme cause de cataracte, la seule réellement rencontrée est la cataracte diabétique. Elle est classiquement sous-capsulaire postérieure et complique souvent un diabète insulino-dépendant ; chez le sujet âgé, le diabète non insulino-dépendant est une cause favorisante de cataracte sénile.

L'indication opératoire de la cataracte diabétique, qui dépend bien sûr avant tout de la gêne fonctionnelle, peut parfois cependant être élargie pour des raisons optiques afin de permettre la surveillance et le traitement par photocoagulation au laser d'une



Cataracte congénitale, héréditaire.

rétinopathie diabétique associée.

◊ **autres causes :**

Certaines cataractes, beaucoup plus rares, peuvent être associées à d'autres pathologies, comme la trisomie 21, la maladie de Steinert et certaines affections cutanées («cataractes syndérmotiques») : sclérodermie, eczéma atopique.

• **cataractes iatrogènes :**

◊ la principale est la cataracte secondaire à une corticothérapie générale au long cours (corticothérapie supérieure ou égale à un an) ; elle peut nécessiter un traitement chirurgical, qui est de très bon pronostic.

◊ plus rare est la cataracte secondaire à une radiothérapie orbitaire (exemples : radiothérapie

pour tumeur de l'orbite ou pour mélanome de la choroïde).

d) cataractes congénitales :

Il existe deux grandes causes de cataractes congénitales :

• **cataractes par embryopathie :**

Le plus souvent bilatérales, elles sont dominées par la cataracte de la rubéole congénitale qui, de nos jours, tend à disparaître. La cataracte de la rubéole est le plus fréquemment associée à d'autres atteintes oculaires (microphthalmie, rétinopathie, glaucome) et/ou générales (cérébrales et cardiaques).

Ces cataractes génétiques, assez fréquentes, sont le plus souvent de transmission autosomale dominante .

Une cataracte totale uni- ou bilatérale, révélée par une leucocorie, doit faire éliminer le principal diagnostic différentiel chez l'enfant : le rétinoblastome.

II. TRAITEMENT

Il n'y a pas de traitement médical de la cataracte, les nombreuses recherches dans ce sens n'ayant pas à l'heure actuelle abouti. Le traitement est donc uniquement chirurgical. Il est actuellement réalisé le plus souvent sous anesthésie loco-régionale ou même sous simple anesthésie topique (anesthésie de contact par collyre), permettant ainsi une hospitalisation de courte durée (de plus en plus souvent chirurgie ambulatoire).

1° BILAN PRÉOPÉRATOIRE :

C'est le bilan préopératoire habituel (consultation de pré-anesthésie).

Il comporte en outre en cas de correction par un implant intraoculaire, cas de très loin le plus fréquent (voir plus loin), une biométrie : mesure de la longueur du globe oculaire par échographie et des mensurations cornéennes, permettant de calculer la puissance en dioptries de l'implant intraoculaire.

Un temps essentiel de l'examen préopératoire est l'information au patient (+++), qui doit être prévenu des modalités du traitement chirurgical, des résultats fonctionnels qu'il peut en attendre, et des complications potentielles.

2° MOYENS

A) ABLATION DU CRISTALLIN CATARACTÉ :

L'ablation du cristallin en totalité, ou *extraction intracapsulaire (EIC)*, qui est la technique la plus ancienne, est de nos jours de plus en plus abandonnée au profit de l'*extraction extracapsulaire (EEC)* qui consiste à ouvrir le cristallin et à le vider (noyau et cortex) tout en conservant la capsule postérieure, gardant ainsi une "frontière" entre la chambre antérieure et le segment postérieur. L'EEC, qui était réalisée il y a quelques années de façon manuelle, est de nos jours pratiquée par *phakoémulsification par ultra-sons*. La phakoémulsification a l'énorme avantage de diminuer considérablement la taille de l'incision (3 mm environ) et ainsi d'augmenter la rapidité de la récupération visuelle, avec une acuité visuelle satisfaisante dès les premiers jours post-opératoires.

Elle est réalisée le plus souvent sous *anesthésie loco-régionale* ou sous *anesthésie topique* (anesthésie de contact par collyre) et *de plus en plus souvent en ambulatoire*.

Comme nous le verrons au chapitre suivant, l'ablation du cristallin est le plus souvent associée, dans le même temps opératoire, à la mise en place d'un *cristallin artificiel (implant intraoculaire)*.

b) correction optique :

Le cristallin étant une lentille convergente de 20 dioptries, il est nécessaire d'associer à l'extraction du cristallin cataracté une correction optique.

- la *correction par lunettes*, qui est la plus ancienne, est à l'heure actuelle abandonnée, sauf cas particulier. Ne pouvant être utilisée qu'en cas de

chirurgie bilatérale, du fait de l'agrandissement considérable de la taille des images provoquant une diplopie en cas de cataracte unilatérale, elle entraîne en outre des perturbations importantes de l'espace visuel, avec notamment une modification de l'appréciation des distances et des altérations de la périphérie du champ visuel.

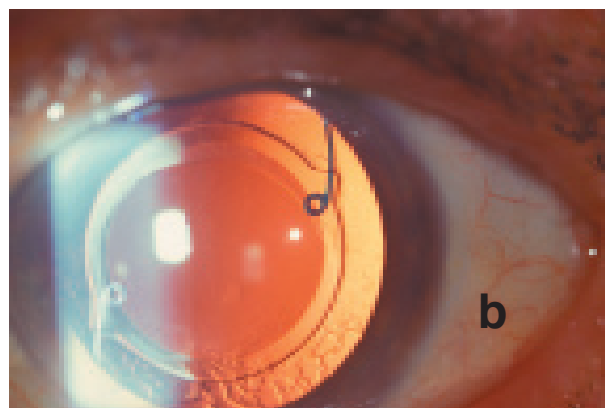
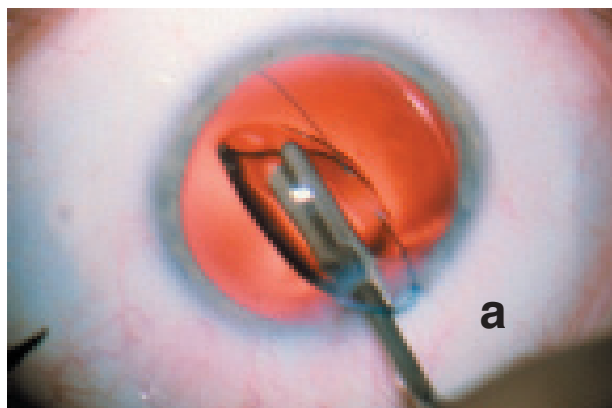
- la correction par *lentille de contact* est le deuxième mode de correction possible. Elle restitue des fonctions visuelles correctes mais a ses inconvénients propres, comme la manipulation et l'intolérance à long terme, et n'est pas dénuée de risque de complications : ulcère cornéen traumatique, abcès cornéen infectieux.

- la mise en place d'un *cristallin artificiel (implant intraoculaire)* est le mode de correction utilisé de nos jours dans la quasi-totalité des cas. Posé à la fin de l'intervention chirurgicale après l'extraction du cristallin, il est placé le plus souvent à l'intérieur du sac cristallinien dans la chambre postérieure (*implant de chambre postérieure*).

Avec l'essor de la phakoémulsification, les implant souples se sont substitués aux implants classiques rigides ; ces implant souples sont pliés avant l'implantation, introduits à travers la petite incision réalisée lors de la phakoémulsification, puis se déplient une fois dans l'œil.

3° INDICATIONS

L'indication opératoire qui, comme nous l'avons vu, ne doit être posée qu'après un examen ophtalmologique complet, dépend de la *gêne fonctionnelle*. Il n'y a pas de chiffre d'acuité visuelle seuil, la gêne fonctionnelle étant très variable d'un sujet à l'autre. Ainsi, par exemple, on peut être amené à ne pas opérer une personne âgée dont l'acuité visuelle de



Traitement chirurgical :

- a : mise en place d'un implant souple par une incision de petite taille.
- b : implant de chambre postérieure en place.

loin est aux alentours de 4/10^{èmes}, et à l'opposé opérer un sujet jeune, actif, tolérant mal une baisse d'acuité visuelle à 6/10^{èmes}.

L'indication opératoire chez l'enfant pose des problèmes bien différents. Si l'indication opératoire est bien codifiée en cas de cataracte bilatérale, les modalités de l'intervention en cas de cataracte unilatérale, souvent compliquée d'amblyopie, restent très discutées.

4° RÉSULTATS

Le traitement chirurgical permet dans plus de 90% des cas une récupération fonctionnelle excellente et rapide, dès le lendemain de l'intervention ou en quelques jours.

Le patient peut reprendre très rapidement une activité normale, sous couvert d'un traitement anti-inflammatoire local (collyre corticoïde ou collyre AINS) poursuivi pendant quelques semaines.

Les résultats fonctionnels peuvent cependant être compromis dans certains cas :

- a : soit du fait d'une **pathologie oculaire pré-existante** associée, notamment dégénérescence maculaire liée à l'âge (DMLA) ou glaucome. Une pathologie pré-existante doit être recherchée chaque fois que l'importance de la cataracte explique mal à elle seule la baisse d'acuité visuelle.

- b : soit du fait de la survenue d'une **complication**, devenue néanmoins de plus en plus rare avec les progrès de la microchirurgie oculaire ; les principales complications sont :

1) l'infection intraoculaire (« **endophtalmie** »), exceptionnelle (environ 1 cas sur 1000) mais de pronostic redoutable, pouvant aboutir dans les cas les plus sévères à la perte fonctionnelle ou même anatomique de l'œil.

2) l'œdème maculaire : dans environ 1% des cas survient un œdème maculaire chronique laissant une baisse d'acuité visuelle définitive.

3) le décollement de la rétine, survenant dans environ 2% des cas, nécessitant une réintervention permettant le plus souvent d'obtenir une réapplication rétinienne, mais pouvant compromettre le résultat fonctionnel si la macula a été décollée.

4) la "cataracte secondaire" par opacification de la capsule postérieure, volontairement laissée en place lors d'extraction extracapsulaire, n'est pas considérée comme une vraie complication : elle est aisément traitée par ouverture centrale de la capsule postérieure par photosection au laser YAG sans réouverture chirurgicale de l'œil.

CATARACTES : ÉTIOLOGIE

a) cataracte sénile

b) cataractes traumatiques :

- cataracte contusive
- cataracte secondaire à un traumatisme perforant avec ou sans corps étranger intraoculaire (+++)

c) cataractes « pathologiques » :

- *cataractes consécutives à une pathologie oculaire* (uvéite chronique).
- *cataractes liées à une pathologie générale* :
 - ◇ *cataractes métaboliques et endocriniennes* : diabète +++
 - ◇ *autres causes* (maladie de Steinert, trisomie 21,)
- **cataractes iatrogènes** :
 - ◇ corticothérapie générale au long cours +++
 - ◇ radiothérapie

d) cataractes congénitales :

- *cataractes par embryopathie* (rubéole congénitale)
- *cataractes héréditaires*

LES POINTS FORTS

☞ La cataracte, opacification du cristallin, s'observe le plus souvent chez le sujet âgé (cataracte sénile).

☞ Elle se manifeste par une baisse d'acuité visuelle en général bilatérale, à peu près symétrique, d'évolution lente.

☞ L'examen après dilatation pupillaire permet d'observer l'opacification du cristallin et d'en préciser le type (cataracte nucléaire, ...)

☞ L'évolution non traitée est lente, entraînant une baisse lentement progressive de la vision ; la baisse d'acuité visuelle devient petit à petit invalidante en vision de loin et/ou en vision de près, amenant à envisager un traitement chirurgical.

☞ Le traitement est uniquement chirurgical, par extraction extracapsulaire du cristallin, le plus souvent par phakoémulsification, et mise en place d'un implant intra-oculaire. Il est pratiqué le plus souvent sous anesthésie loco-régionale ou anesthésie topique et de plus en plus souvent en ambulatoire.

☞ La récupération fonctionnelle est le plus souvent excellente et rapide, sauf en cas de pathologie oculaire associée ou en cas de survenue de complications (endophtalmie, œdème maculaire, décollement de la rétine).

