

130 - RÉTINOPATHIE HYPERTENSIVE, NEUROPATHIE OPTIQUE ISCHÉMIQUE ANTÉRIEURE, OCCLUSIONS ARTÉRIELLES RÉTINIENNES, OCCLUSIONS VEINEUSES RÉTINIENNES

130 - 1 - RÉTINOPATHIE HYPERTENSIVE CHOROÏDOPATHIE HYPERTENSIVE

Ce qu'il faut savoir

1. Savoir faire la distinction entre rétinopathie hypertensive et artériosclérose rétinienne.
2. Connaître la physiopathogénie de la rétinopathie hypertensive.
3. Connaître les signes de la rétinopathie hypertensive et de l'artériosclérose rétinienne.

I. INTRODUCTION

La plupart des patients suivis et traités pour une hypertension artérielle ne présenteront jamais aucun signe de rétinopathie hypertensive; l'examen du fond d'œil n'est donc pas requis de façon systématique en présence d'une hypertension artérielle compensée, en l'absence de baisse de l'acuité visuelle.

En revanche, l'augmentation régulière de l'espérance de vie a sensiblement majoré l'incidence des manifestations d'artériolosclérose rétinienne. Ces anomalies doivent être distinguées de la rétinopathie hypertensive proprement dite et les nouvelles classifications individualisent bien :

- les modifications liées directement à l'élévation des chiffres tensionnels, réversibles par le traitement de l'hypertension artérielle ; elles s'observent au cours des HTA sévères non traitées ; elles sont devenues rares ;

- les modifications chroniques, irréversibles, liées à l'artériosclérose dont l'HTA est un facteur de risque, plus fréquentes.

II. PHYSIOPATHOGÉNIE

L'autorégulation est l'aptitude spécifique des vaisseaux rétiniens à réagir aux modifications tensionnelles : elle permet le maintien d'un débit vasculaire rétinien stable en présence de modifications de la tension artérielle grâce à la *vasoconstriction artérielle active* qui se produit en présence d'une augmentation de la pression artérielle ; les mécanismes d'autorégulation expliquent la vasoconstriction artérielle ainsi que les nodules cotonneux et les hémorragies profondes liées à des occlusions artériolaires.

Avec l'autorégulation, la deuxième particularité de la circulation rétinienne est la présence d'une **barrière hémato-rétinienne** (BHR) ; la *rupture de la BHR* est responsable d'hémorragies rétiniennes superficielles, d'un œdème rétinien et d'exsudats profonds («exsudats secs»).

III. RÉTINOPATHIE HYPERTENSIVE

Les premiers signes de rétinopathie hypertensive ne s'accompagnent pas de retentissement fonctionnel et l'acuité visuelle est donc le plus souvent normale.

Les signes oculaires de l'HTA ne sont présents qu'au cours des HTA sévères. La grande majorité des HTA modérées ou bénignes est indemne de manifestation ophtalmoscopique.

Il faut distinguer comme nous l'avons dit les signes liés à l'HTA proprement dite des signes liés à l'artériosclérose. Les classifications les plus récentes tiennent compte de ces distinctions alors que les plus anciennes regroupaient HTA et artériosclérose.

Le premier signe ophtalmoscopique de la rétinopathie hypertensive est la diminution de calibre artériel difficile à apprécier lorsqu'elle est diffuse. Elle est plus apparente lorsqu'il s'agit de **vasoconstriction focale**. Les modifications de calibre artériel sont plus faciles à apprécier sur des clichés du fond d'œil qu'à l'examen ophtalmoscopique ; ils sont réversibles avec le traitement de l'HTA.

En présence d'une HTA sévère, ou d'installation rapide, les capacités d'autorégulation sont dépassées :

- la **BHR est rompue**. Cela se traduit cliniquement par des *hémorragies rétinienne superficielles*, un *œdème maculaire associé à des exsudats secs* souvent de disposition stellaire dans la région maculaire, un œdème maculaire, un *œdème papillaire*.

- l'**occlusion des artérioles précapillaires** est responsable de *nodules cotonneux* et d'*hémorragies rétinienne profondes*.

- Les **hémorragies** sont de deux types :

- ◊ *en flammèches* dans les couches superficielles, de disposition péripapillaire, elles traduisent la rupture de la barrière hémato-rétinienne,

- ◊ *profondes, rondes*, disposées sur toute la rétine, elles traduisent la présence d'infarctus rétinien par occlusions artériolaires.

- Les **exsudats profonds** (« exsudats secs ») sont liés à une rupture durable de la BHR et sont d'apparition plus tardive. Ils sont situés dans les couches profondes, au pôle postérieur ; dans la région périfovolaire, leur disposition stellaire donne une image typique « d'étoile maculaire ».

- Les **nodules cotonneux**, comme les hémorragies rétinienne profondes, sont secondaires à des occlu-

sions artériolaires responsables de l'accumulation dans les fibres optiques de matériel axoplasmique dont le transport actif est interrompu ; ils se présentent comme des lésions de petite taille, blanches, superficielles, d'aspect duveteux et à contours flous. Ils régressent en trois à quatre semaines avec le traitement de l'HTA.

- L'**œdème papillaire (OP)** est l'élément principal du stade III de la classification de la rétinopathie hypertensive. Il est dû à une hypertension artérielle sévère, ou à une élévation rapide et importante de la TA. La papille est hyperhémique, l'OP peut-être entouré d'hémorragies en flammèches et d'exsudats secs péripapillaires ou associé à des exsudats maculaires formant une étoile maculaire.

Au début, l'OP n'entraîne pas ou peu de modifications fonctionnelles en dehors d'un agrandissement de la tache aveugle. Si l'OP persiste, la papille devient atrophique et l'acuité visuelle chute.

Tous ces signes, non spécifiques lorsqu'ils sont isolés, sont très évocateurs d'HTA lorsqu'ils sont associés ; ils sont facilement identifiables, mais ne s'accompagnent habituellement pas de diminution d'acuité visuelle. Malgré la présence d'exsudats maculaires, un œdème maculaire symptomatique avec baisse d'acuité visuelle est rare.

IV. CHOROÏDOPATHIE HYPERTENSIVE

Les vaisseaux choroïdiens sont dépourvus de mécanisme d'autorégulation mais subissent une vasoconstriction dépendante du système nerveux sympathique en présence d'une HTA : des occlusions de la choriocapillaire peuvent apparaître, responsables d'une *ischémie* et d'une *nécrose de l'épithélium pigmentaire*.

A la phase aiguë, ces lésions sont profondes et blanchâtres au fond d'œil ; elles cicatrisent en laissant de petites taches pigmentées profondes (« *taches d'Elschnig* »).

Les formes les plus sévères de la choroïdopathie hypertensive avec ischémie choroïdienne étendue s'accompagnent d'un décollement de rétine exsudatif du pôle postérieur, responsable d'une baisse d'acuité visuelle ; on peut en rapprocher les décollements de rétine exsudatifs de la *toxémie gravidique*, qui relèvent des mêmes altérations choroïdiennes. Avec le traitement de l'HTA, le décollement de rétine exsudatif se réapplique et l'acuité visuelle se normalise.

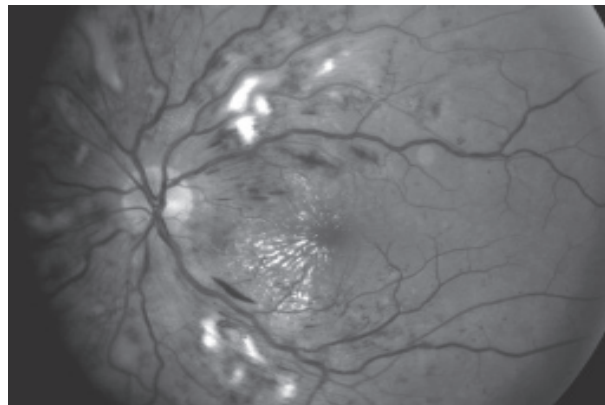
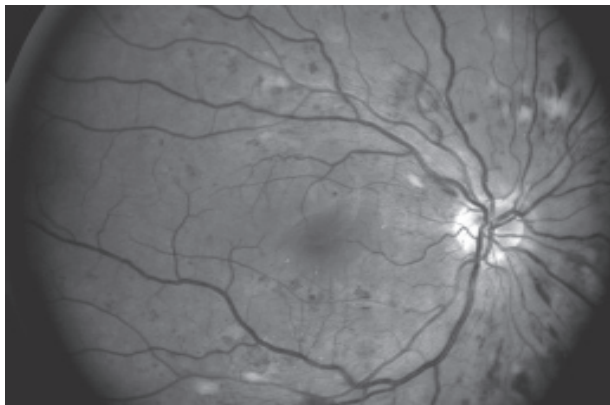


Fig. 1 - Rétinopathie hypertensive de stade II : présence aux deux yeux de nodules cotonneux, d'hémorragies en flammèches, ainsi qu'à l'œil gauche d'exsudats profonds («exsudats secs») à disposition stellaire.

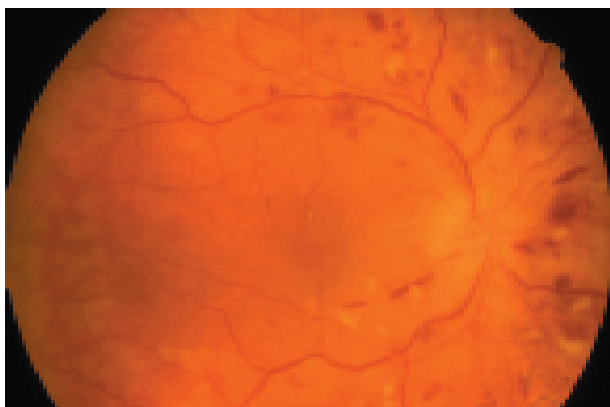


Fig. 2 - Rétinopathie hypertensive de stade II : présence de nodules cotonneux et d'hémorragies en flammèches.

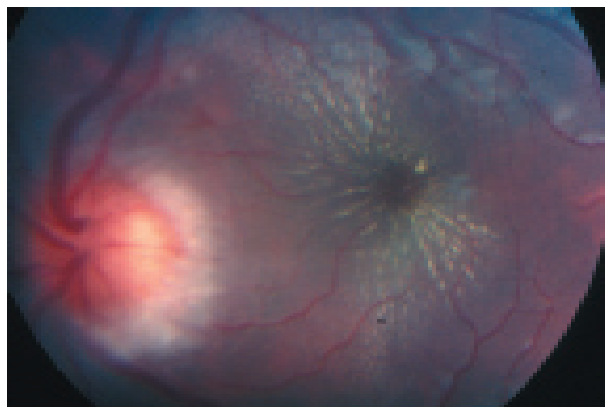


Fig. 3 - Rétinopathie hypertensive de stade III : œdème papillaire et exsudats profonds formant une étoile maculaire.

V. ARTÉRIOSCLÉROSE

Les artères rétiniennes peuvent être le siège de lésions d'artériosclérose. Elles se traduisent par des lésions chroniques, irréversibles, mais asymptomatiques en dehors des complications.

Les principaux signes de l'artériosclérose sont :

- *l'accentuation du reflet artériolaire* au fond d'œil, dû à l'épaississement pariétal ; normalement la paroi vasculaire est transparente et seule la colonne sanguine est visible à l'examen du fond d'œil. L'accentuation du reflet artériolaire donne à l'artère un aspect argenté ou cuivré. On peut observer également la présence d'engainements artériels.

- dans le *signe du croisement*, la veine rétinienne apparaît écrasée au niveau du croisement artérioveineux, et dilatée en amont ; ceci correspond à un rétrécissement du calibre veineux par la paroi de l'ar-

tère artérioscléreuse, du fait d'une gaine adventicielle commune ; à un stade de plus, on observe la présence d'hémorragies rétiniennes au niveau du signe du croisement : on parle de « *préthrombose* ».

- l'occlusion de la veine au niveau du croisement peut aboutir à un tableau *d'occlusion de branche veineuse* (OBV ; voir chapitre « Occlusions veineuses rétiniennes »).

VI. CLASSIFICATIONS DE LA RÉTINOPATHIE HYPERTENSIVE ET DE L'ARTÉRIOSCLÉROSE

A la classique **classification de Keith et Wagener**, qui ne faisait pas la part entre les signes directement liés à l'élévation des chiffres tensionnels et les signes liés à l'artériosclérose, ont succédé

la **classification de Hogan** et la **classification de Kirkendall**.

La **classification de Kirkendall** est la plus simple et la plus utilisée :

- **Rétinopathie hypertensive**

STADE I : rétrécissement artériel sévère et disséminé,

STADE II : en plus des modifications du stade I, présence d'hémorragies rétinienne, d'exsudats secs et de nodules cotonneux,

STADE III : en plus des modifications du stade II, présence d'un œdème papillaire.

- **Artériosclérose rétinienne**

STADE I : signe du croisement artério-veineux,

STADE II : signe du croisement artério-veineux marqué, associé en regard à un rétrécissement artériolaire localisé,

STADE III : en plus des modifications du stade II, présence d'engainements vasculaires ou d'occlusion de branche veineuse au niveau d'un croisement artério-veineux.

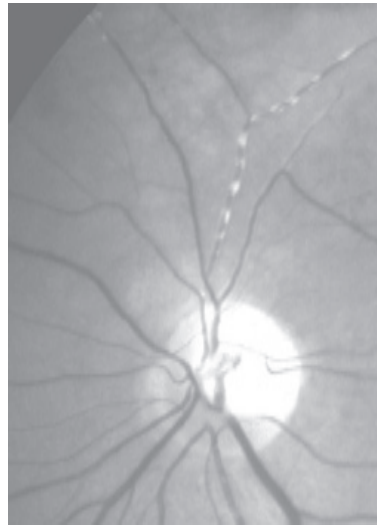


Fig. 4 - Artériosclérose : engainements artériels

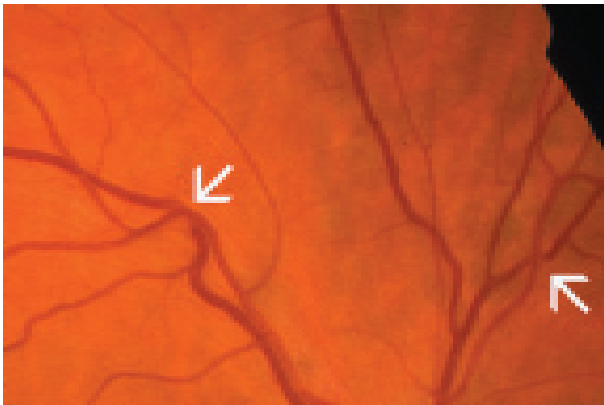

Fig. 5 - Artériosclérose : signes du croisement.

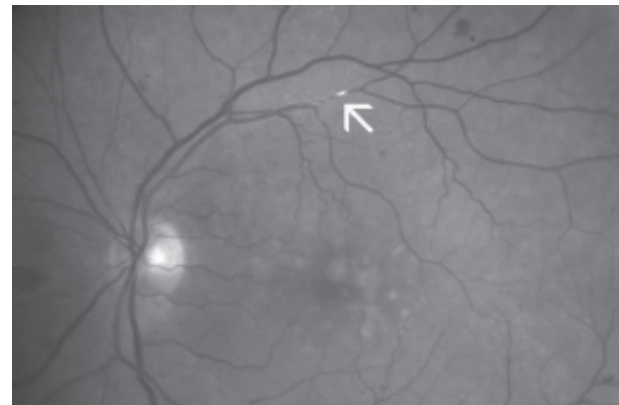


Fig. 6 - Artériosclérose : engainement artériel (↖).

Classification de Kirkendall		
	<i>Rétinopathie hypertensive</i>	<i>Artériosclérose</i>
I	Rétrécissement artériel	Signe du croisement
II	Stade I + : - hémorragies rétiniennes - nodules cotonneux - «exsudats secs»	Signe du croisement + rétrécissement artériel en regard
III	Stade II + œdème papillaire	Stade II + : - engainements vasculaires - occlusion de branche veineuse

Classification de la rétinopathie hypertensive et de l'artériosclérose.

LES POINTS FORTS

☞ Il faut bien distinguer :

- les modifications liées directement à l'élévation des chiffres tensionnels, réversibles par le traitement de l'hypertension artérielle,
- les modifications chroniques, irréversibles, liées à l'artériosclérose.

☞ La rétinopathie hypertensive est rare, le plus souvent asymptomatique.

☞ L'hypertension artérielle peut occasionnellement provoquer une ischémie choroïdienne, pouvant entraîner un décollement de rétine exsudatif, que l'on peut également observer au cours de la toxémie gravidique.

☞ Les manifestations vasculaires liées à l'artériosclérose sont par contre fréquentes ; elles peuvent se compliquer d'occlusions artérielles ou veineuses rétiniennes (occlusion de l'artère centrale de la rétine ou de ses branches, occlusion de la veine centrale de la rétine ou de ses branches).

